ОРИГИНАЛЬНОЕ ИССЛЕДОВАНИЕ ◊ ORIGINAL ARTICLE

**DOI: 10.18499/2225-7357-2019-8-2-22-29**
УДК 616–091.811
14.03.02 – патологическая анатомия
© Коллектив авторов, 2019

# Рецепторный статус опухолевых клеток и механизмы нарушения тканевого гомеостаза при канцерогенезе серозного овариального рака

А. А. Вотинцев[1], В. В. Банин[2], Г. С. Соловьев[3], В. А. Шидин[3]

*[1]БУ «Ханты-Мансийская государственная медицинская академия», Ханты-Мансийск, Россия*
*[2]ФГБОУ ВО «Московский государственный медико-стоматологический университет им. А.И. Евдокимова» Минздрава России, Москва, Россия*
*[3]ФГБОУ ВО «Тюменский государственный медицинский университет» Минздрава России, Тюмень, Россия*

**Цель** работы – установить значение иммуногистохимической экспрессии рецепторных молекул к эстрогенам и прогестерону в опухолевом эпителии серозной карциномы яичника при различных вариантах генетической нестабильности раковых клеток, и оценить его патогенетическую роль опухолевом онкогенезе.

**Материал и методы.** Морфологическому и молекулярно-генетическому изучению был подвергнут операционный и биопсийный материал от 89 пациенток с морфологическим диагнозом «серозный рак яичников». Изучали микроскопические препараты, окрашенные гематоксилином и эозином, а также по методу Фельгена с последующей оценкой степени гистологической дифференцировки, митотического режима и плоидности опухолевых клеток, в сочетании с иммуногистохимическим анализом экспрессии в опухолевых клетках онкогена-супрессора mtp53, рецепторов прогестерона и эстрогенов. Были выделены две исследуемые группы: первую группу составили 62.9% пациенток с негативным p53 ИГХ-статусом, во вторую группу вошли 37.1% наблюдений серозного рака яичников с положительной иммуногистохимической экспрессией мутантного белка p53 в эпителиальных клетках.

**Результаты.** Первая группа исследуемых новообразований характеризовалась значительной морфологической гетерогенностью. Напротив, в группе серозных карцином, где была диагностирована выраженная экспрессия онкогена p53 при выраженной тенденции к низкой степени гистологической дифференцировки паренхиматозного компонента опухоли демонстрировали значительно большую морфологическую схожесть и однородность. Новообразования в данной группе характеризовались максимальными показателями плоидности опухолевых клеток, что, по нашему мнению, свидетельствует о выраженной генетической нестабильности и нарастании клеточного атипизма на фоне высокой пролиферативной активности. При значимо отличающемся уровне генетической нестабильности между карциномами исследуемых групп, экспрессия рецепторов к эстрогенам показала обратную зависимость от уровня пролиферативной активности клеток и количества генетического материала в раковой клетке. Выявлена отрицательная корреляция уровня экспрессии рецепторов половых гормонов со степенью дифференцировки опухоли вне зависимости от уровня генетических аномалий.

**Заключение.** Показано, что потенциал опухолевой прогрессии и клинически более агрессивное поведение неопластического тканевого субстрата в значительной мере зависит от уровня генетической нестабильности в эпителии раковой опухоли, но при этом, чрезвычайно важное патогенетическое значение играют измененные регуляторные механизмы клеточных взаимодействий (дисфункция паракринной и эндокринной регуляции) в опухолевом дифферoне, приводящие к нарушению тканевого гомеостаза.

**Ключевые слова:** *серозный рак яичников, канцерогенез, рецепторный статус клеток, плоидность, степень тканевой дифференцировки, тканевый гомеостаз*

## Receptor Status of Tumor Cells and Mechanisms of Disorders of Tissue Homeostasis in Carcinogenesis of Serous Ovarian Cancer

© A.A. Votintsev[1], V.V. Banin[2], G.S. Solovev[3], V.A. Shidin[3], 2019
[1]Khanty-Mansiysk State Medical Academy, Khanty-Mansiysk, Russia
[2]A.I. Yevdokimov Moscow State University of Medicine and Dentistry, Moscow, Russia
[3]Tyumen State Medical University, Tyumen, Russia

**The aim** of the study is to define the value of sex hormone receptors expression level in serous ovarian cancer tumor cells for different variants of genetic instability of the cellular substrate and to evaluate its pathogenetic role in the biological "behavior" of the tumor.

**Material and methods.** The study of surgical and biopsy material from 89 patients with serous ovarian cancer was performed in histological preparations stained with hematoxylin and eosin and by the Felgen method. Subsequently, the degree of histological differentiation, mitotic regime and ploidy of tumor cells was evaluated, as well as immunohistochemical analysis of the expression in tumor cells of the tumor suppressor mtp53, progesterone and estrogen receptors. Two study groups were distinguished. The first group consisted of 62.9% of patients with negative p53 IGH status. The second group included 37.1% of cases with positive IGH expression of p53 in cells of serous ovarian cancer.

**Results.** The first group of the studied tumors was characterized by significant morphological heterogeneity. On the contrary, in the group of serous carcinomas where a pronounced expression of oncogen p53 was diag-

nosed with a pronounced tendency to a low degree of histological differentiation of the parenchymal component of the tumor showed much greater morphological similarity and uniformity. At the same time, tumors in this group were characterized by the maximum indicators of ploidy of tumor cells, which, in our opinion, indicates an increase in cellular atypism and pronounced genetic instability against the background of high proliferative activity. With a significantly different level of genetic instability between the carcinomas of the study groups, the expression of estrogen receptors showed an inverse dependence on the level of cell proliferative activity and the amount of genetic material in the cancer cell. A negative correlation of the level of expression of sex hormone receptors with the degree of tumor differentiation regardless of the level of genetic abnormalities was revealed.

**Conclusion.** It has been shown that the potential of tumor progression and the clinically more aggressive behavior of a neoplastic tissue substrate largely depends on the level of genetic instability in the epithelium of a cancer tumor, but at the same time, the altered regulatory mechanisms of cellular interactions (dysfunction of paracrine and endocrine regulation) in the tumor type cells leading to a violation of tissue homeostasis.

**Keywords:** *serous ovarian cancer, carcinogenesis, receptor status of cells, ploidy, degree of tissue differentiation, tissue homeostasis.*

*Автор для переписки:
Вотинцев Алексей Александрович
БУ «Ханты-Мансийская государственная медицинская академия», ул. Мира, 40, г. Ханты-Мансийск, Ханты-Мансийский автономный округ, 628011, Российская Федерация.
E-mail: alexvot@mail.ru
*Corresponding author:
Aleksei Votintsev
Khanty-Mansiysk State Medical Academy, ul. Mira, 40, Khanty-Mansiysk, 628011, Russian Federation
E-mail: alexvot@mail.ru

## Введение

Злокачественные эпителиальные новообразования органов женской половой системы являются наиболее частыми в структуре онкологической заболеваемости женского населения. Их суммарная доля превышает 35%. Карциномы яичников уже несколько десятилетий занимают лидирующую позицию в онкогинекологической патологии, при этом все исследователи признают, что злокачественные новообразования женских гонад являются патологией с неблагоприятным прогнозом [2]. За 2018 год в США было зарегистрировано 22240 новых случаев рака яичников и 14070 смертей от этой патологии [8]. Американское онкологическое общество (American Cancer Society) в публикациях о пятилетней выживаемости сообщает, что этот показатель при овариальных карциномах не превышает 44%, а в случае диагностики данной патологии на поздних стадиях опухолевого процесса он снижается до 26% [8]. По данным «International Agency for research on cancer» (Лион, Франция), карциномы женской гонады находятся на седьмом месте в структуре общей онкологической заболеваемости [2]. Многие исследователи в этой области отмечают, что достаточно длительное время опухолевая прогрессия овариальных карцином может протекать бессимптомно, поэтому часто диагностируются распространенные случаи заболевания с наличием имплантационных метастазов на брюшине [9].

Долгие годы среди онкоморфологов существовало мнение, что эпителиальные овариальные неоплазмы могут развиваться из поверхностного эпителия яичника (мезотелия) или из Mullerian inclusion cysts («кисты включения»). При этом, наиболее загадочным механизмом и этапом формирования злокачественной опухоли всегда оставался процесс метаплазии в опухолевом узле, обеспечивающий развитие из единого источника совершенно различных типов эпителиальных неоплазм. Среди эпителиальных новообразований женской гонады описано наличие серозного, муцинозного, мезонефроидного и эндометриоидного гистологического вариантов, а также переходноклеточных опухолей и опухоли Бреннера. Каждый из вышеперечисленных вариантов по гистологическим признакам соотносится с эпителиальной выстилкой различных органов человека: маточных труб, цервикального канала, эндометрием матки, эпителием толстой кишки, мочеточников. До настоящего момента вопросы разнонаправленной дифференцировки в эпителиальном компоненте опухолевого узла остаются неразрешенными и широко дискутабельными. Возможно, именно из-за отсутствия четкого понимания исследователями механизмов пато- и морфогенеза эпителиальных новообразований яичника, в результатах лечения этого заболевания в течение прошедших трех десятилетий выраженного прогресса не наблюдалось [4, 12]. При этом, среди исследователей последнее время нередко снова звучат высказывания о том, что существенную роль в образовании тканевого источника для развития эпителиальных новообразований яичников могут играть механизмы патологического эмбриогенеза и дисэмбриональные гетеротопии, о чем писал еще в конце XIX века J.F. Cohnheim [10].

Благодаря активному изучению в последние годы генетики рака яичников, в настоящее время основной парадигмальной идеей канцерогенеза всех новообразований женской половой сферы является мутационная модель. В 2004 г. появились серийные научные публикации посвященные дуалистической молекулярной модели канцерогенеза овариального рака [19]. На основании морфологических, иммуногистохимических и молекулярно-генетических находок в данной онкогенетической модели были определены два возможных пути для развития овариальной карциномы. Авторы дуалистической модели

утверждают, эпителиальные новообразования яичников развиваются из инклюзионных кист яичника (Mullerian inclusions) или же из эпителиальной выстилки маточной трубы, а потом имплантируются на яичник. При этом опухоли, развивающиеся по первому пути онкогенеза (около 25%), представлены серозными, муцинозными, серо-муцинозными и эндометриоидными эпителиальными новообразованиями, преимущественно с высокой степенью гистологической дифференцировки. Также в эту группу вошла злокачественная опухоль Бреннера. Группа этих новообразований, согласно научным сообщениям, не проявляет выраженной агрессивности, чаще опухоли из этой группы диагностируются на ранних стадиях развития. В данной группе неоплазм не выявляется мутации онкогена-супрессора p53, но типичным для этих новообразований является наличие последовательных мутаций PTEN, KRAS, BRAF, $PIK_3CA$, $ERBB_2$, $CTNNB_1$ и др. [14]. Другой онкогенетический путь развития эпителиальных опухолей яичников приводит к развитию карцином серозного и эндометриоидного типа, а также недифференцированных карцином с низкой степенью гистологической дифференцировки и высокой степенью злокачественности. В этих опухолях выявляется высокая частота мутации онкогена p53 (80%), наличие дикого типа гена KRAS на фоне мутации гена BRCA1/2, эти опухоли характеризуются выраженной генетической нестабильностью. Различия в молекулярно-генетических механизмах развития приводит к тому, что эти неоплазмы значительно отличаются друг от друга по морфологическим признакам и по клиническому течению [13]. Спустя 10 лет активных научных изысканий, основные положения данной модели легли в основу действующей в настоящее время гистологической классификации эпителиальных опухолей яичника [15].

Вместе с тем, в последние годы все чаще появляются научные публикации, где представленная выше дуалистическая модель онкогенеза обоснованно критикуется, а суждения ее авторов признаются неоднозначными [11, 17]. Основным и очень важным аргументом здесь является тот факт, что предложенная модель онкогенеза совершенно не учитывает влияния на патологический опухолевый гистогенез изменений со стороны механизмов, обеспечивающих тканевый гомеостаз в общем, и дисфункции паракринной и эндокринной регуляции пролиферации и дифференцировки клеток, в частности. В данном исследовании нами предпринята попытка установить значение рецепторного гормонального статуса неопластических эпителиальных клеток в условиях нарушения тканевого контроля пролиферации (тканевого гомеостаза) при канцерогенезе рака яичников серозного гистологического варианта.

Цель исследования – установить значение иммуногистохимической экспрессии рецепторных молекул к эстрогенам и прогестерону в опухолевом эпителии серозной карциномы яичника при различных вариантах генетической нестабильности раковых клеток и оценить его патогенетическую роль в опухолевом онкогенезе.

## Материал и методы исследования

Исследовали операционный и биопсийный материал серозных злокачественных новообразований яичника от 89 пациенток. В первую группу наблюдения вошли 56 (62.9%) пациенток, страдающих серозным раком яичника с p53-негативным иммуногистохимическим статусом. Вторую группу исследования составили 37.1% наблюдений (33 пациентки) с положительной экспрессией p53 в ядрах клеток овариального рака. Изучение гистологического материала проводили в окрашенных гематоксилином и эозином микропрепаратах толщиной 5 мкм. Степень гистологической дифференцировки эпителиальных опухолевых структур определяли в соответствии с критериями A.C. Broders.

Определение экспрессии протеина p53 проводили иммуногистохимическим методом с использованием моноклональных антител (anti-p53 protein, Clone 1801, BioGenex, хромоген-DAB). Иммуногистохимическую реакцию считали положительной, если определялась ядерная окраска 10% и более ядер неопластических клеток.

Также была проанализирована митотическая активность неопластических клеток в гистологических препаратах, окрашенных гематоксилином и эозином, и по методу Фельгена. Подсчитывали количество картин митоза на 1000 клеток опухолевой паренхимы. В дополнение к ручному подсчету картин митоза оценивали пролиферацию опухолевых клеток в иммуногистохимических реакциях с использованием моноклональных антител к молекулярному антигену ядер пролиферирующих клеток (anti-PCNA, Clone PC10, BioGenex, хромоген-DAB). Подсчет доли раковых клеток (%), в ядрах которых определялась экспрессия антигена PCNA производили в 300 эпителиальных клетках.

Плоидометрию эпителиальных клеток серозных карцином осуществляли на компьютерном анализаторе изображений Axio Vision v.4.9.1 (Carl Zeiss Gmbh) в гистологических препаратах, окрашенных по методу Фельгена (план-объектива 40×/0.30 на монохроматичном светофильтре длиной волны 570 нм). Определяли интегральную яркость окрашенных ядер эпителиальных клеток в режиме автоматических измерений. В соответствии с мето-

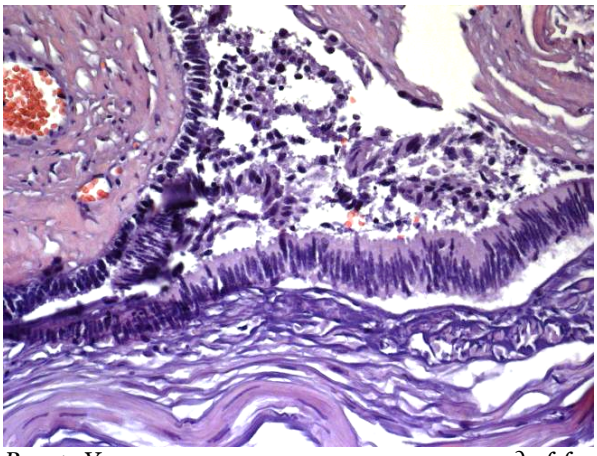

*Рис. 1. Участок ракового эпителия высокодифференцированной серозной карциномы яичника 1-й группы. Окраска гематоксилином и эозином. Об. 20, ок. 10.*

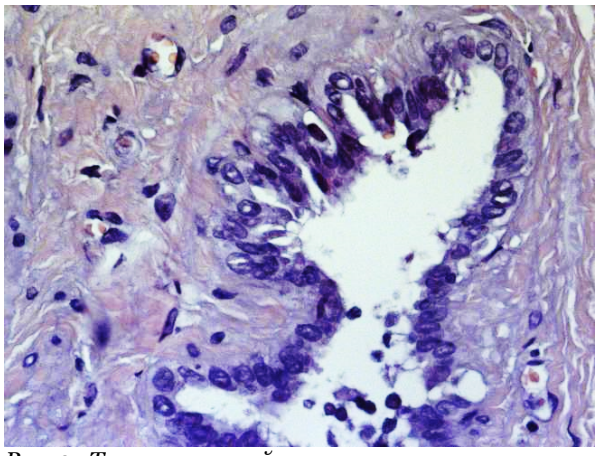

*Рис. 2. Тот же случай: участок микроинвазии в высокодифференцированной серозной карциноме яичника. Окраска гематоксилином и эозином. Об. 40, ок. 10.*

дическими рекомендациями Г.Г. Автандилова по проведению плоидометрии, для установления «тканевого стандарта плоидности» [3] в тех же самых гистологических срезах измеряли среднюю интегральную яркость ядер малых лимфоцитов, которая условно принимается соответствующей диплоидному набору хромосом (2с). Измерения проводили в 400 малых лимфоцитах. Для определения плоидности ядер клеток неопластического эпителиального пласта серозной овариальной карциномы в единицах «с», средний показатель интегральной яркости ядер опухолевых клеток делили на половину «тканевого стандарта плоидности» [1].

Иммуногистохимический статус экспрессии рецепторов к половым гормонам оценивали с помощью моноклональных антител к рецепторам прогестерона (RP) (Dako Cytomation, clone PgR636, хромоген-DAB) и антител к рецепторам эстрогенов (RE) (Dako Cytomation, clone 1D5, хромоген-DAB). Оценку уровня экспрессии рецепторов половых гормонов осуществляли по шкале PharmDX.

Результаты исследований подвергнуты автоматизированной компьютерной обработке с использованием пакета SPSS 16.0. Связь между исследуемыми признаками изучалась при помощи метода ранговой корреляции Спирмена. Достоверность различий между исследуемыми группами оценивали методом Манна–Уитни (U-критерий).

## Результаты и их обсуждение

В результате проведения патогистологического исследования материала в исследуемых группах выявлялись значимые гистологические и морфологические различия, что позволяет констатировать значительно выраженную морфологическую гетерогенность представленных новообразований.

Так, в первой исследуемой группе (mtp53«-») из 56 наблюдений наибольшее количество исследований (23 случая, 41.1%) соответствовало низкой степени гистологической дифференцировки новообразований с преобладанием солидных гистологических структур в паренхиматозном компоненте карциномы. Высокодифференцированные с точки зрения гистологического строения неоплазмы (рис 1, 2) с преобладанием папиллярных и тубулярных гистологических структур составляли только 17 наблюдений (30.4% случаев), тогда как доля новообразований, имеющих умеренную степень гистологической дифференцировки, составила 28.5% (16 случаев).

Злокачественные новообразования во второй исследуемой группе (33 наблюдения) с наличием мутации гена-супрессора p53, подтвержденной в ИГХ-исследовании, демонстрировали низкую степень гистологической дифференцировки (рис 3, 4) в 72.7% наблюдений (24 исследованиях), тогда как высокая степень гистологической дифференцировки определялась только в 6.1% наблюдений (2 случаях), а умеренная – в 21.2% (7 наблюдениях).

Таким образом, можно констатировать, что в 1-й группе сравнения выявляется значительная морфологическая неоднородность, касающаяся степени гистологической зрелости паренхиматозного компонента опухоли, а, следовательно, возможно говорить и о различиях в степени «биологической активности» карциномы. Одновременно с этим, новообразования с выраженной экспрессией мутантного протеина p53 показывают выраженную склонность к низкой степени гистологической дифференцировки неоплазмы, и как следствие значимо меньшую гистологическую гетерогенность.

Для оценки значения изучаемых молекулярно-генетических дефектов неопластических клеток в «биологическом поведении» злокачественных серозных овариальных карцином определены показатели плоидности

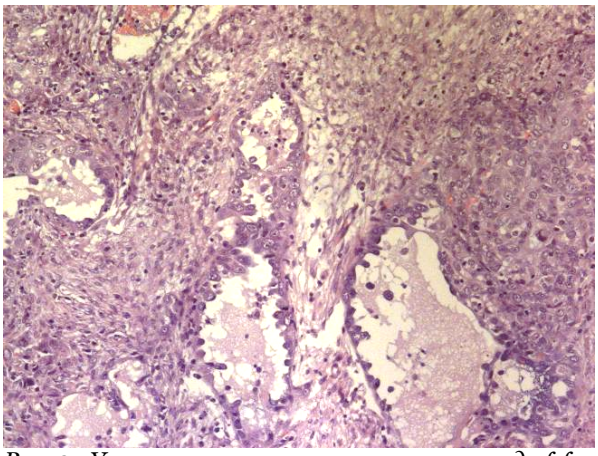

*Рис. 3. Участок ракового эпителия низкодифференцированной серозной карциномы яичника 2-й группы. Окраска гематоксилином и эозином. Об. 20, ок. 10.*

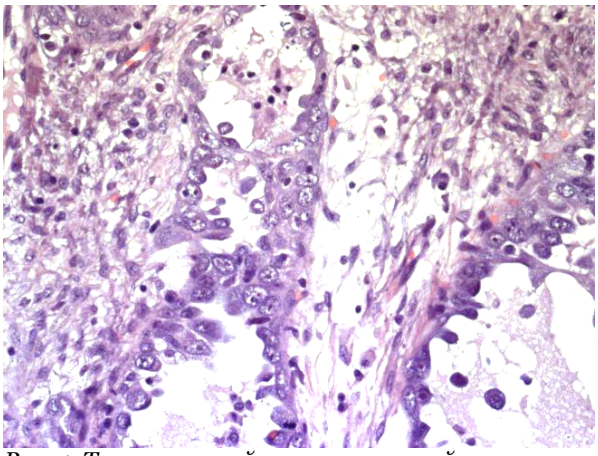

*Рис. 4. Тот же случай: эпителиальный компонент серозной карциномы яичника. Окраска гематоксилином и эозином. Об. 40, ок. 10.*

*Таблица 1*

**Морфологическая характеристика клеток эпителия серозного рака яичников в зависимости от молекулярного механизма морфогенеза**

| Исследуемая группа | Плоидность (с) | Индекс митотической активности (МИ),°/₀₀ | Доля клеток, экспрессирующих PCNA, % | RE+, % | RP+, % |
|---|---|---|---|---|---|
| Группа 1 (p53 негатив.) | 4.1±0.38 | 4.9±2.73 | 52.6±19.26 | 52.7 | 32.7 |
| Группа 2 (p53 позитив.) | 5.4±0.76 | 7.6±3.45 | 71.5±11.51 | 35.5 | 9.7 |
| Достоверность, p | 0.03 | 0.014 | 0.015 | – | – |

неопластических клеток, уровень их пролиферативной активности, а также экспрессия молекулярных рецепторов эстрогенов и прогестерона (табл. 1).

Показано, что злокачественные овариальные эпителиальные новообразования серозного гистологического варианта при отсутствии ядерной экспрессии мутантного протеина p53 (группа 1) характеризуются значительно меньшими значениями плоидности клеток, по уровню, незначительно превышающими паратетраплоидный набор (свыше 4с). Вместе с тем, новообразования с выраженной экспрессией антигена-супрессора p53 обнаруживают наибольшие значения плоидности (5.4±0.75), что, по нашему мнению, является показателем более выраженной генетической нестабильности на фоне значительной пролиферативной активности, что способствует накоплению в пуле опухолевых клеток генетических аномалий. Данный факт косвенно подтверждается также статистически достоверными различиями средних показателей митотического индекса при подсчете картин митоза (4.9±2.73 против 7.6±3.45 в карциномах 1-й и 2-й групп соответственно) и показателями экспрессии ядерного антигена пролиферирующих клеток (PCNA). Аналогичные закономерности, касающиеся содержания генетического материала в ядрах опухолевых клеток, а также плоидности опухолевых клеток и пролиферации в овариальных карциномах были описаны в публикациях независимых авторов [16, 18, 20]. Наиболее интересными в этой ситуации представляются сведения по экспрессии рецепторов к стероидным гормонам. Так, экспрессия рецепторов к эстрогенам (RE+) в группе неоплазм с отсутствием ядерной экспрессии mtp53 (type 1) была значимо выше, чем в опухолевых клетках карцином второй группы (52.7% против 35.5% соответственно). При этом корреляционная зависимость между экспрессией рецепторов эстрогенов и уровнем пролиферативной активности во 2-й группе, вопреки общепринятому мнению о стимуляции пролиферативной активности опухоли эстрогенами, оказалась отрицательной.

Результаты оценки экспрессии рецепторов прогестерона в исследуемых группах показывают чрезвычайно низкий процент прогестерон-позитивных (PR+) новообразований во 2-й исследуемой группе (9.7%). Этот факт может обусловливать отсутствие чувствительности неоплазмы к эндокринным механизмам регуляции клеточной пролиферации, а, следовательно, и проводимому гормональному лечению, что обусловливает усиленную прогрессию опухоли и худший прогноз заболевания.

Для оценки влияния уровня экспрессии рецепторов к стероидным гормонам на степень гистологической дифференцировки опухоли

*Таблица 2*

**Сравнительная характеристика степени дифференцировки серозных опухолей различного уровня генетической нестабильности с наличием в них рецепторов половых гормонов**

| Исследуемая группа серозных карцином | Степень дифференцировки | RE+, % | RP+, % |
|---|---|---|---|
| Type 1 (low grade) | высокая | 66.7 | 77.8 |
| | средняя | 62.5 | 25.0 |
| | низкая | 33.3 | 0 |
| Type 2 (high grade) | высокая | 50.0 | 50.0 |
| | средняя | 33.3 | 33.3 |
| | низкая | 34.8 | 0 |

при различном уровне генетической нестабильности мы изучили данные показатели в исследуемых группах (табл. 2).

Полученные данные свидетельствуют о том, что независимо от характера генетических нарушений в ядре раковых клеток, высокая степень гистологической дифференцировки в большинстве случаев сопряжена с положительным рецепторным статусом большинства опухолевых клеток (RE+RP+). В то же время в низкодифференцированных серозных карциномах вне зависимости от экспрессии онкогена mtp53 практически не выявляется рецепторных молекул к прогестерону, а экспрессия рецепторов эстрогенов не превышает 35%. Таким образом, при статистическом анализе нами констатирована отрицательная корреляционная зависимость экспрессии рецепторов половых гормонов от степени злокачественности новообразования (коэффициент корреляции $r=-0.652$, $p<0.05$).

В ранее опубликованных нами исследованиях также была неоднократно показана высокая диагностическая значимость в оценке степени злокачественности и возможности прогнозирования биологического поведения опухоли таких морфологических показателей, как плоидность опухолевых клеток и количество нуклеиновых кислот в ядрах ракового эпителия. Также нами уже затрагивались вопросы взаимосвязи экспрессии молекул рецепторов к половым гормонам человека и уровнем митотической активности при оценке прогноза опухолевой прогрессии карцином яичника серозного гистологического типа [5, 6, 7]. Однако, выявленные ранее закономерности не рассматривались в комплексе с характеристиками нестабильности генетического материала, также не были в должной мере соотнесены с молекулярными механизмами злокачественной неопластической трансформации и возможными морфогенетическими механизмами нарушения тканевого гомеостаза.

Таким образом, выявленные в ходе работы морфологические данные позволяют утверждать о значительно более выраженной биологической активности среди овариальных карцином серозного гистологического типа при наличии мутации гена p53. Данный механизм опухолевой трансформации на фоне ярко выраженной пролиферации, по всей видимости, сопровождается значительными нарушениями со стороны генетического аппарата опухолевых клеток, увеличением количества нуклеиновых кислот в ядрах неопластических клеток и развитием анеуплоидии.

В то же время, при показанном значимо отличающемся уровне генетической нестабильности между карциномами исследуемых групп, экспрессия рецепторов к эстрогенам показала обратную зависимость от уровня пролиферативной активности клеток и количества генетического материала в раковой клетке. Точно так же, нами выявлена отрицательная корреляция уровня экспрессии рецепторов половых гормонов и со степенью дифференцировки опухоли вне зависимости от уровня генетических аномалий. Данный факт указывает на то, что при нарастающем уровне неконтролируемой клеточной пролиферации в дивергентном дифферонe опухолевых клеток происходит прогрессирующая эмбриолизация ткани, и как результат – снижение синтеза рецепторных молекул. При этом отсутствие дифференцировки в клоне пролиферирующих клеток, по всей видимости, обусловлено нарушениями паракринной регуляции клеточного дифферона. Одновременно можно предположить, что чрезвычайно высокая гетерогенность гистологического строения неоплазм, отнесенных к 1-й группе (отсутствие ядерной экспрессии mtp53), при схожем уровне генетических нарушений обусловлена именно различием в уроне экспрессии рецепторов половых гормонов.

Очевидно, что наличие в ткани гистологической стратификации между недифференцированными, незрелыми и дифференцированными клетками является обязательным условием для функционирования паракринной обратной связи, удерживающей под контролем деление стволовых клеток. Нарушение этой стратификации вследствие преобладания в клеточном пуле молодых, недифференцированных клеточных элементов приводит к автономности пролиферации опухолевых стволовых элементов, снижению адгезии клеток этого участка ткани, т.е. неконтролируемому росту клоногенных клеток. Полученные нами сведения позволяют заключить, что в процессе онкогенеза серозной карциномы яичника при нарастающей эмбрионализации ткани уменьшается степень дифференцировки клеток, что как раз выражается в снижении количества рецепторных молекул. Таким обра-

зом, на молекулярном уровне механизм нарушения обратной связи выражается в снижении количества рецепторов на поверхности клеток и нарушении пропорции между концентрацией факторов роста и (ингибирующих митоз) кейлонов, что приводит к хронической стимуляции пролиферации. Увеличение в опухолевой популяции доли стволовых клеток, обладающих аутокринной стимуляцией митоза и не зависящих от механизмов эндокринного контроля, приводит к автономизации митотической активности.

## Заключение

Таким образом, дуалистическая модель канцерогенеза овариального рака яичников, используемая в патогистологической практике онкоморфологами, в наших клинико-морфологических исследованиях серозного овариального рака не нашла всестороннего подтверждения в качестве единственного механизма онкогенеза серозных карцином. Это свидетельствует о невозможности использования для прогностической оценки «биологического потенциала» злокачественной опухоли данной классификации в качестве единичного достаточного подхода. Возможную причину этому следует искать в высокой гистологической гетерогенности группы новообразований, отнесенных в группу серозных карцином с высоким потенциалом злокачественности.

Настоящим исследованием показано, что потенциал опухолевой прогрессии и клинически более агрессивное поведение неопластического тканевого субстрата в значительной мере зависит от уровня генетической нестабильности в эпителии раковой опухоли, но при этом, чрезвычайно важное патогенетическое значение играют измененные регуляторные механизмы клеточных взаимодействий (дисфункция паракринной и эндокринной регуляции) в опухолевом дифферонe, приводящие к нарушению тканевого гомеостаза.

## Конфликт интересов

Авторы заявляют об отсутствии конфликта интересов.

## Список литературы / References


1. *Автандилов Г.Г.* Основы количественной патологической анатомии. М.: Медицина; 2002; 238 [Avtandilov G.G. Osnovy kolichestvennoi patologicheskoi anatomii. Moscow: Meditsina; 2002] (in Russian).
2. *Аксель Е.М.* Заболеваемость и смертность от злокачественных новообразований органов женской репродуктивной системы в России. Онкогинекология. 2015; 1:6–15 [Aksel EM. Incidence and Mortality from Malignant Tumors of the Female Reproductive System in Russia. Gynecologic Oncology. 2015; 1:6–15] (in Russian).
3. *Гундорова Л.В., Автандилов Г.Г., Саниев К.Б., Зайратьянц О.В.* Морфометрическая диагностика предрака и рака предстательной железы по данным исследования плоидности. Архив патологии. 2003; 4:46–50 [Gundorova LV, Avtandilov GG, Saniev KB, Zajrat'janc OV. Morphometric diagnosis of precancer and cancer of the prostate gland according to a study of ploidy]. Arkhiv patologii. 2003; 4:46–50 (in Russian).
4. *Жорданиа К.И., Паяниди Ю.Г., Калиничева Е.В.* Два пути развития серозного рака яичников. Онкогинекология. 2014; 3:42–8 [Zhordania KI, Payanidi YuG, Kalinicheva E V. Two ways of the development of serous epithelial "ovarian" cancer. Gynecologic Oncology. 2014; 3:42–8] (in Russian)
5. *Колосов А.Е., Новичков Е.В., Вотинцев А.А.* Плоидометрические и иммуногистохимические сопоставления в практике доклинической диагностики рецидива рака яичника. Российские медицинские вести. 2006; 11(1):46–9 [Kolosov AE, Novichkov EV, Votincev AA. Ploidometric and immunohistochemical comparisons in practice of preclinical diagnostics of ovary cancer relapse. Russian medical news. 2006; 11(1):46–9] (in Russian).
6. *Новичков Е.В., Вотинцев А.А.* Значение гистоспектрофотометрических параметров опухоли в прогнозе метастазирования серозной овариальной карциномы. Пермский медицинский журнал. 2006; 23(2):87–93 [Novichkov EV, Votincev AA. Significance of histospectrophotometric parameters of tumor in prognosis of serous ovarial carcinoma. Perm Medical Journal. 2006; 23(2):87–93] (in Russian).
7. *Новичков Е.В., Вотинцев А.А.* Зависимость прогноза рака яичников от экспрессии рецепторов к половым гормонам и пролиферативной активности опухолевых клеток. Архив патологии. 2006; 68(2):10–3 [Novichkov EV, Votincev AA. Ovarian cancer prognosis and expression of receptors to sex hormones and proliferative activity of tumor cells. Arkhiv patologii. 2006; 68(2):10–3] (in Russian).
8. American Cancer Society. Cancer Facts and Figures 2018. Atlanta, GA: American Cancer Society; 2018. URL: https://www.cancer.org/content/dam/cancer-org/research/cancer-facts-and-statistics/annual-cancer-facts-and-figures/2018/cancer-facts-and-figures-2018.pdf (accessed: 25.03.2019) DOI: cancer.org | 1.800.227.2345
9. Cancer Incidence in Five Continents. Volume X. Ed. by D.Forman, F.Bray, D.H.Brewster, et al. IARC Scientifi c Publications No.164. International Agency for Research on Cancer. Lyon, France. 2014.
10. *Cohnheim JF.* Vorlesungen über allgemeine Pathologie. v.2, 1880; 1393.
11. Devouassoux-Shisheboran M, Genestie C, Ray-Coquard I. La classification histo-moléculaire des cancers épithéliaux ovariens en 2 types est-elle pertinente? Bulletin du Cancer. 2016 Mar;103(3):252–8. doi: 10.1016/j.bulcan.2015.12.005
12. *Eisenhauer EA.* Real-world evidence in the treatment of ovarian cancer. Annals of Oncology. 2017 Nov 1;28(8):viii61-viii65. doi:

10.1093/annonc/mdx443
13. *Kindelberger DW, Lee Y, Miron A, Hirsch MS, Feltmate C, Medeiros F, et al.* Intraepithelial Carcinoma of the Fimbria and Pelvic Serous Carcinoma: Evidence for a Causal Relationship. The American Journal of Surgical Pathology. 2007 Feb;31(2):161–9. doi: 10.1097/01.pas.0000213335.40358.47
14. *Körner M, Burckhardt E, Mazzucchelli L.* Different proportions of aneusomic cells in ovarian inclusion cysts associated with serous borderline tumours and serous high-grade carcinomas support different pathogenetic pathways. The Journal of Pathology. 2005;207(1):20–6. doi: 10.1002/path.1817
15. *Kurman RJ, Carcangiu ML, Herrington CS.* WHO Classification of Tumours of female reproductive Organs. Lyon: WHO Press; 2014.
16. *Panichenko IV, Bogatyrev VN, Kozachenko VP, Zhordaniia KI.* Laser DNA flow cytometry in patients with ovarian epithelial tumors. Klin. Lab. Diagn. 2002; 4:48–51.
17. *Prat J.* Ovarian carcinomas: five distinct diseases with different origins, genetic alterations, and clinicopathological features. Virchows Archiv. 2012 Feb 10;460(3):237–49. doi: 10.1007/s00428-012-1203-5
18. *Sahni K, Tribukait B, Einhorn N.* Flow cytometric measurement of ploidy and proliferation in effusions of ovarian carcinoma and their possible prognostic significance. Gynecologic Oncology. 1989 Nov;35(2):240–5. doi: 10.1016/0090-8258(89)90052-8
19. *Shih I-M, Kurman RJ.* Ovarian Tumorigenesis. The American Journal of Pathology. 2004 May;164(5):1511–8. doi: 10.1016/s0002-9440(10)63708-x
20. *Valverde JJ, Martin M, García-asenjo JA, Casado A, Vidart JA, Díaz-rubio E.* Prognostic Value of DNA Quantification in Early Epithelial Ovarian Carcinoma. Obstetrics & Gynecology. 2001 Mar;97(3):409–16. doi: 10.1097/00006250-200103000-00017.

Поступила в редакцию 20.02.2019
Принята в печать 29.04.2019

Received 20.02.2019
Accepted 29.04.2019

*Для цитирования:* Вотинцев А.А., Банин В.В., Соловьев Г.С., Шидин В.А. Рецепторный статус опухолевых клеток и механизмы нарушения тканевого гомеостаза при канцерогенезе серозного овариального рака. Журнал анатомии и гистопатологии. 2019; 8(2): 22–29. doi: 10.18499/2225-7357-2019-8-2-22-29

*For citation:* Votintsev A.A., Banin V.V., Solov'ev G.S., Shidin V.A. Receptor status of tumor cells and mechanisms of disorders of tissue homeostasis in carcinogenesis of serous ovarian cancer. Journal of Anatomy and Histopathology. 2019; 8(2): 22–29. doi: 10.18499/2225-7357-2019-8-2-22-29