ОРИГИНАЛЬНОЕ ИССЛЕДОВАНИЕ ◊ ORIGINAL ARTICLE

DOI: 10.18499/2225-7357-2019-8-1-25-30
УДК 611.814.3+1/–018.82
03.03.04 – клеточная биология, цитология, гистология
© Коллектив авторов, 2019

Морфофункциональные преобразования в легких крыс при длительном воздействии тетрабората натрия

А. Е. Ахаева[1], Т. Ж. Умбетов[1], Р. Е. Егембердиева[1], Н. Н. Шевлюк[2*]

[1]Западно-Казахстанский государственный медицинский университет им. Марата Оспанова, г. Актобе, Казахстан
[2]ФГБОУ ВО «Оренбургский государственный медицинский университет» Минздрава России, г. Оренбург, Россия

Целью исследования явилось выявление реактивных и адаптационных изменений в легких крыс в условиях длительного воздействия тетрабората натрия.

Материал и методы. Объектом исследования служили крысы-самцы, которым внутрибрюшинно ежедневно вводили тетраборат натрия в дозе 1/30 $ЛД_{50}$. Материал для исследования (фрагменты легких) брали для гистологического исследования через 7, 14, 21 и 30 сут от начала эксперимента.

Результаты. Длительное воздействие тетрабората натрия приводит к комплексу деструктивных изменений в воздухопроводящем и респираторном отделах легкого. На фоне отека, стаза форменных элементов крови в капиллярах, очаговой деструкции стенки капилляров наблюдается лейкоцитарная инфильтрация в соединительной ткани и эпителии стенки бронхов и альвеол, очаговая деструкция эпителия бронхов и альвеол, разрастание соединительной ткани в интерстиции органа. Выявлено утолщение стенки альвеолоцитов, а также разрастание и склерозирование соединительной ткани в межальвеолярных пространствах, что является морфологическим эквивалентом увеличения толщины аэрогематического барьера и ухудшения газообмена в альвеолах. В стенке средних бронхов отмечено увеличение доли бронхоассоциированной лимфоидной ткани, представленной преимущественно лимфоидной тканью диффузного характера и реже – лимфоидными фолликулами.

Заключение. Полученные результаты свидетельствуют о негативном воздействии тетрабората натрия на структуры легких, а также указывают на адаптивные возможности легких, их способность сохранять необходимые структурно-функциональные свойства в условиях действия экстремальных дестабилизирующих факторов.

Ключевые слова: *легкие, бронхи, легочные альвеолы, эпителий, соединительная ткань, капилляры, лимфоидная ткань, тетраборат натрия.*

Morphofunctional Transformations in the Lungs of Rats Under the Long-Term Exposure to Sodium Tetraborate

© A. E. Akhaeva[1], T. Zh. Umbetov[1], R. E. Egemberdieva[1], N. N. Shevlyuk[2*], 2019
[1]West Kazakhstan Marat Ospanov State Medical University, Aktobe, Kazakhstan
[2]Orenburg State Medical University, Orenburg, Russia

The aim of the study was to identify reactive and adaptive changes in the lungs of rats under the long-term exposure to sodium tetraborate.

Material and methods. The study included male rats which were administered sodium tetraborate in dosage of 1/30 LD_{50}, intraperitoneally, daily. The study samples (lung fragments) were selected for histological examination in 7, 14, 21 and 30 days from the beginning of the experiment.

Results. Long-term exposure to sodium tetraborate resulted in a complex of destructive changes in the air-conducting and respiratory parts of the lung. Leukocyte infiltration in the connective tissue and epithelium of the bronchial and alveoli wall, focal destruction of the bronchial epithelium and alveoli, growth of the connective tissue in the organ interstitial were observed with underlying edema, stasis of blood corpuscles in capillaries, focal destruction of the capillary wall. The study revealed alveolocyte wall thickening and growth and sclerosing of the connective tissue in the interalveolar spaces; this appears to be the morphological equivalent of the increased thickness of the aero-hematic barrier and deterioration of the gas exchange in the alveoli. The increased proportion of the bronchi-associated lymphoid tissue mainly presented by the lymphoid tissue of the diffuse character and less rarely by the lymphoid follicles was registered in the wall of the medium bronchi.

Conclusion. The results have proven the negative impact of sodium tetraborate on lung structures and demonstrated the adaptive capacity of the lungs, their ability to maintain the necessary structural-functional characteristics under the extreme destabilizing factors effect.

Keywords: *lungs, bronchi, pulmonary alveoli, epithelium, connective tissue, capillaries, lymphoid tissue, sodium tetraborate.*

*Автор для переписки:
Шевлюк Николай Николаевич
Кафедра гистологии, цитологии и эмбриологии, ФГБОУ ВО «Оренбургский государственный медицинский университет» Минздрава России, ул. Советская, 6, г. Оренбург, 460000, Российская Федерация.
E-mail: k_histology@orgma.ru
*Corresponding author:
Nikolai Shevlyuk
Department of Histology, Cytology and Embryology, Orenburg State Medical University, ul. Sovetskaya, 6, Orenburg, 460000, Russian Federation
E-mail: k_histology@orgma.ru

Введение

Соединения бора являются естественными метаболитами организма человека и животных. Присутствуя в малых концентрациях, они принимают участие в различных физиологических процессах в организме. Так, например, известно, что соединения бора участвуют в синтезе стероидных гормонов, обмене нуклеиновых кислот, липидов, минеральном обмене, они способны модулировать воспалительные реакции в организме, а также апоптоз [8, 9, 11, 15, 16, 18]. В более высоких концентрациях они оказывают токсическое действие на различные органы человека и животных [5, 10, 11, 12, 18]. Имеются работы, в которых рассматривается роль соединений бора в генезе опухолей [13, 19]. Однако, несмотря на наличие значительного количества работ, посвященного изучению влияния соединений бора на организм человека и животных, последствия этого воздействия исследованы недостаточно полно и нуждаются в уточнении и дополнении [10, 12]. Так, недостаточно изученным является воздействие бора на органы дыхательной системы. Являясь одной из барьерных систем организма, дыхательная система одной из первых испытывает воздействие различных негативных факторов [1, 3, 17]. К числу таких факторов относятся как микроорганизмы, так и различные поллютанты. Известно, что барьерная функция легких обеспечивается не только эпителиальными структурами. Дыхательная система работает в тесном взаимодействии с органами кроветворения и иммуногенеза, в стенке бронхов представлена бронхоассоциированная лимфоидная ткань [2, 4]. Исходя из вышеизложенного, целью настоящего исследования явилось выявление реактивных и адаптационных преобразований в легких крыс в условиях длительного воздействия тетрабората натрия.

Материал и методы исследования

Объектом исследования служили 60 белых беспородных крыс-самцов. Экспериментальным животным (n=40) ежедневно внутрибрюшинно вводили 1 мл раствора тетрабората натрия из расчета 150 мг/кг (1/30 $ЛД_{50}$). Контрольным животным (n=20) ежедневно вводили внутрибрюшинно 1 мл физиологического раствора. Контрольных и экспериментальных животных выводили из эксперимента путем передозировки 5% раствора тиопентала натрия, введенного внутривенно на 7-, 14-, 21- и 30-е сут от начала эксперимента (по 10 экспериментальных животных и по 5 контрольных животных на каждый срок).

При проведении экспериментов, содержании животных и выведении их из эксперимента соблюдали требования, содержащиеся в «Европейской конвенции по защите позвоночных, используемых для экспериментальных и иных научных целей» (1986).

Фрагменты легких фиксировали в 10% нейтральном формалине, обезвоживали в спиртах возрастающей концентрации и заключали в парафин. Парафиновые срезы толщиной 5–7 мкм окрашивали гематоксилином Майера и эозином, по Ван Гизону. В гистологических препаратах проводили морфометрию структур легких (площадь, занимаемую респираторными и воздухопроводящими структурами, площадь интерстиции органа, площадь сосудов микроциркуляторного русла, высоту эпителиальной выстилки в бронхах разного калибра и в альвеолах, длину ресничек мерцательных клеток, долю мерцательных и бокаловидных клеток в эпителии, содержание альвеол и бронхов с деструкцией эпителиальной выстилки, митотическую активность эпителия, площадь бронхоассоциированной лимфоидной ткани). Статистическую обработку полученных результатов проводили с использованием программы “Statistica-10”. Значимыми считали различия между средними показателями при $P<0.05$.

Результаты и их обсуждение

Анализ гистологических препаратов показал, что в легких экспериментальных животных при длительном воздействии тетрабората натрия возникает комплекс морфофункциональных преобразований, затрагивающих воздухопроводящие структуры, респираторный отдел, а также интерстиций легкого.

У животных, выведенных из эксперимента через 7 сут, в интерстиции органа обнаруживаются нарушения со стороны сосудов микроциркуляторного русла. Во многих капиллярах, артериолах и венулах наблюдается застой форменных элементов крови, в ряде случаев отмечается деструкция сосудистой стенки и выход форменных элементов крови из сосудов (рис. 1). Отмеченные нарушения со стороны сосудов микроциркуляторного русла продолжают сохраняться и на более длительных сроках воздействия тетрабората натрия (рис. 2), при этом деструктивные явления усиливаются с увеличением продолжительности введения тетрабората натрия.

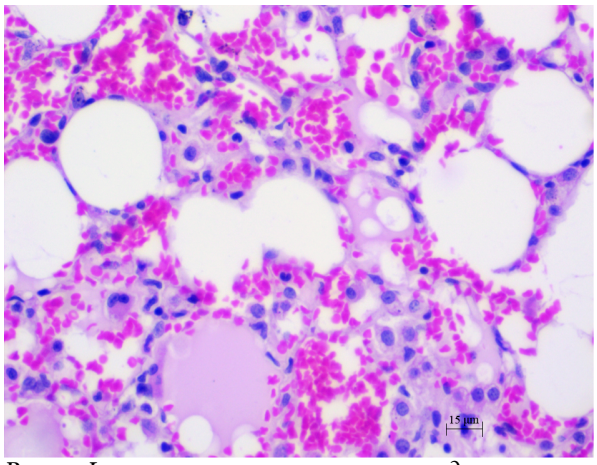

Рис. 1. Фрагмент респираторного отдела легкого крысы на 7-е сут ежедневного введения тетрабората натрия. Окраска гематоксилином Майера и эозином. Масштабный отрезок – 15 мкм.

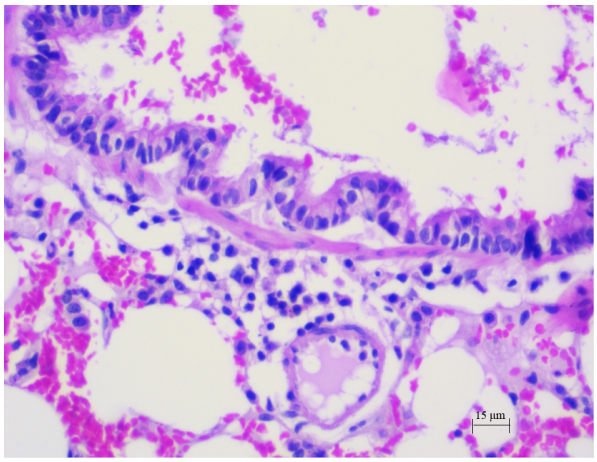

Рис. 2. Фрагмент легкого крысы на 30-е сут ежедневного внутрибрюшного введения тетрабората натрия. Окраска гематоксилином Майера и эозином. Масштабный отрезок – 15 мкм.

Таблица 1

Характеристика соотношения респираторного и стромального компонентов легких в норме и в условиях длительного воздействия тетрабората натрия (P±p)

Контроль и стадии эксперимента		Доля интерстиция (%)	Доля респираторной части легкого (%)
Контроль		19.8±1.5	80.2±5.4
Продолжительность воздействия тетрабората натрия	7 суток	22.0±2.3	78.0±6.1
	14 суток	26.8±2.1	73.2±6.4
	21 сутки	43.0±4.0	57.0±4.7
	30 суток	51.7±4.8	48.3±4.8

Таблица 2

Характеристика эпителия бронхов в норме и в условиях длительного воздействия тетрабората натрия

Контроль и стадии эксперимента		Высота эпителия (мкм)	Длина ресничек (мкм)
Контроль		30.1±2.6	5.1±0.4
Продолжительность воздействия тетрабората натрия	7 суток	24.3±21.8	3.3±0.4
	14 суток	21.2±21.5	2.8±0.3
	21 сутки	19.3±2.1	2.5±0.3
	30 суток	18.1±2.5	2.4±0.4

Во все сроки наблюдения отмечается лейкоцитарная инфильтрация в стенке бронхов, интерстиции органа, в стенках и в просвете альвеол (рис. 1–4). Толщина стенки бронхов и альвеол увеличена, прежде всего, за счет их отека. Доля интерстициальной соединительной ткани увеличена по сравнению с контролем на всех сроках исследования (табл. 1).

Если в контроле площадь интерстициальной ткани на срезах составляет 19.8±1.5%, то в конце эксперимента она увеличивается до 51.7±4.8%, что свидетельствует о существенном ухудшении функциональных возможностей органа. При этом в интерстиции органа отмечаются очаговое склерозирование соединительной ткани, в том числе и в межальвеолярных перегородках, которое возрастает с увеличением сроков наблюдения. В результате этого стенки альвеол утолщаются, что приводит к увеличению толщины аэрогематического барьера и ухудшению газообмена в респираторном отделе легкого.

На фоне стаза форменных элементов в сосудах микроциркуляторного русла и явлений тромбоза в респираторном отделе отмечается очаговый некроз альвеолоцитов (рис. 1, 2) сопровождаемый очаговой лейкоцитарной инфильтрации легочных альвеол. Среди лейкоцитов преобладают лимфоциты. Нейтрофилы, эозинофилы, макрофаги и плазмоциты встречаются реже. Внутри альвеол и бронхов в большом количестве содержатся гибнущие клетки крови. На фоне отека наблюдается также очаговое разрушение межальвеолярных перегородок.

В стенках мелких и средних бронхов на фоне умеренного отека выявляется очаговая деструкция многорядного мерцательного эпителия (рис. 2), снижение высоты эпителиального пласта (табл. 2) по сравнению с контрольными животными.

В слизистой оболочке бронхов отмечаются явления отека, значительная лейкоцитарная инфильтрация, среди лейкоцитов пре-

Таблица 3

Характеристика клеточного состава эпителия бронхов в норме и в условиях длительного воздействия тетрабората натрия

Контроль и стадии эксперимента		Доля реснитчатых клеток (%)	Доля бокаловидных клеток (%)
Контроль		67.3±4.5	11.4±2.0
Продолжительность воздействия тетрабората натрия	7 суток	65.2±4.1	12.8±2.2
	14 суток	59.2±3.8	15.2±2.0
	21 сутки	56.7±3.4	18.6±2.3
	30 суток	51.2±3.1	33.4±3.6

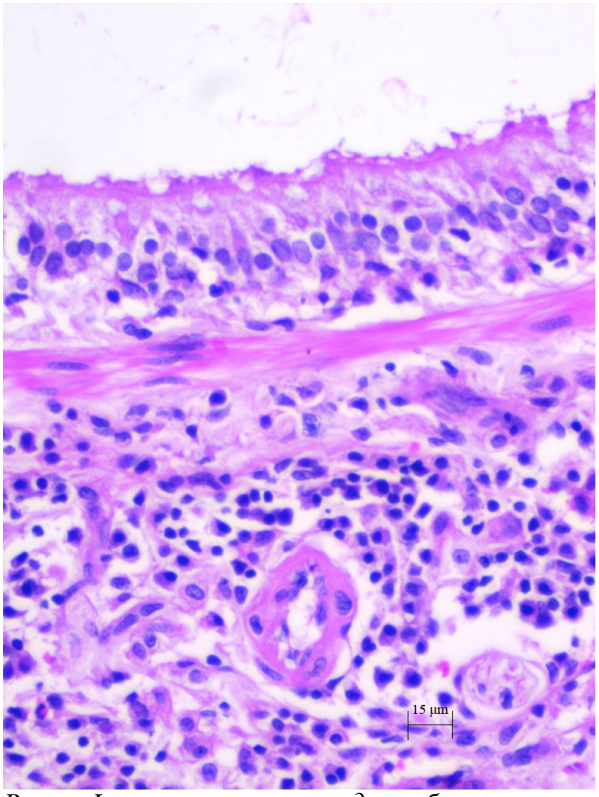

Рис. 3. Фрагмент стенки среднего бронха крысы на 30-е сут ежедневного внутрибрюшного введения тетрабората натрия. Окраска гематоксилином Майера и эозином. Масштабный отрезок – 15 мкм.

обладают лимфоциты и макрофаги. В просвете бронхов выявляются некротизированные эпителиоциты и лейкоциты. Происходит увеличение численности бокаловидных клеток в эпителии бронхов среднего и мелкого калибра (рис. 4). Доля бокаловидных клеток в ходе эксперимента возрастает (табл. 3) и к концу эксперимента достигает 33.4±3.6% (в контроле – 11.4±2.0 %).

В бронхах отмечаются очаги полной деструкции эпителия (рис. 4). С увеличением сроков воздействия тетрабората натрия наблюдается уменьшение доли реснитчатых клеток (рис. 4). Содержание реснитчатых клеток в контроле было равно 67.3±4.5%, через 30 сут данный показатель уменьшился до 51.2±3.1% (табл. 2). На фоне снижения высоты эпителиального пласта многорядного мерцательного эпителия наблюдается уменьшение высоты ресничек (табл. 2), появляются лишенные ресничек участки апикальной поверхности. Эти изменения наиболее выражены на поздних сроках эксперимента (рис. 3, 4, табл. 2). Выявленные деструктивные изменения в эпителии не сопровождались существенным увеличением пролиферативной активности эпителия. В эпителиальном пласте бронхов различного калибра регистрировались единичные митозы.

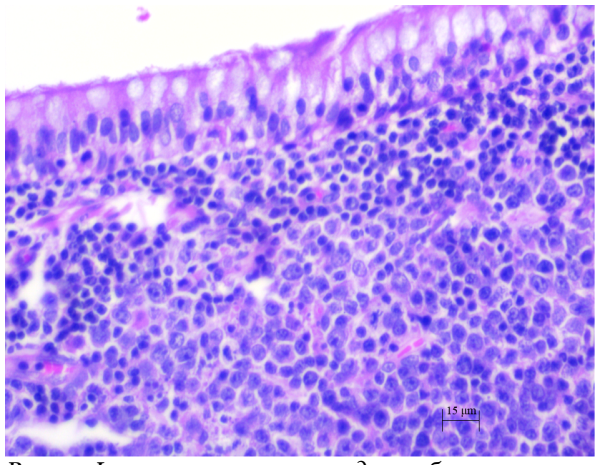

Рис. 4. Фрагмент стенки среднего бронха крысы на 30-е сут ежедневного внутрибрюшного введения тетрабората натрия. Окраска гематоксилином Майера и эозином. Масштабный отрезок – 15 мкм.

В стенках бронхов экспериментальных животных выявлено значительное увеличение площади, занимаемой бронхоассоциированной лимфоидной тканью. При этом преобладает диффузно расположенная лимфоидная ткань (рис. 4). Реже в стенках бронхов встречаются и одиночные лимфоидные фолликулы, при этом герминативные центры в фолликулах не выражены.

Анализ полученных результатов свидетельствует о том, что длительное воздействие тетрабората натрия в дозе, равной 1/30 $ЛД_{50}$, приводит к комплексу негативных преобразований в легких экспериментальных крыс.

Хроническое воздействие тетрабората натрия вызывает в легких изменения эпителиальных и соединительнотканных структур воздухопроводящих и респираторных отделов, а также сосудов микроциркуляторного русла.

Явления выраженного отека и застоя форменных элементов крови в сосудах микроциркуляторного русла ухудшают условия газообмена в респираторной части легкого.

Деструктивные изменения в респираторном компартменте легкого экспериментальных животных приводят к разрастанию соединительной ткани на месте погибших эпителиальных структур. Уменьшение доли респираторного компартмента в ходе эксперимента, увеличение очаговой деструкции эпителиального пласта в бронхах на фоне отсутствия активизации митотической активности в эпителии бронхов указывают на напряженный характер функционирования респираторных и воздухопроводящих структур легкого на грани исчерпания адаптивных возможностей органов дыхания.

Выявленное увеличение площади бронхо-ассоциированной лимфоидной ткани в бронхах экспериментальных животных (очевидно, связанное с возрастанием деструктивных процессов в эпителиальных барьерах, ухудшением защитных свойств барьеров и усилением на этом фоне микробной агрессии), свидетельствует о том, что при длительном воздействии тетрабората натрия усиливаются воспалительные явления в легких, что способствует активации иммуннокомпетентных клеток в слизистой оболочке органов дыхания.

Заключение

В условиях длительного воздействия тетрабората натрия наиболее выраженными являются деструктивные изменения респираторного отдела легких, а также сосудов микроциркуляторного русла. Увеличение толщины аэрогематического барьера является морфологическим эквивалентом ухудшения газообмена в альвеолах. В эпителии бронхов отмечаются увеличение численности бокаловидных клеток, снижение высоты ресничек и их очаговая деструкция. Изменение содержания бронхо-ассоциированной лимфоидной ткани у экспериментальных животных указывает на то, что хроническое воздействие негативных факторов модулирует морфофункциональное состояние лимфоидной ткани. Вместе с тем, вышеотмеченные изменения отражают диапазон адаптационных возможностей структур легкого в условиях действия негативных дестабилизирующих факторов.

Конфликт интересов

Авторы заявляют об отсутствии конфликта интересов.

Список литературы

1. *Вахитов Э. М., Лабутин И. В., Козлова А. Н., Безносик Р. В.* Морфофункциональная характеристика воздухоносных путей и респираторного отдела легкого крысы в условиях интраназального инфицирования с позиций нейроэндокринной регуляции репаративных гистогенезов. Морфология. 2013; 144(5): 35–39 [Vahitov J, Labutin I, Kozlova A, Beznosik R. Morpho-functional characteristics of conducting airways and the respiratory portion of rat lung under the conditions of intratracheal infection from the positions of the neuroendocrine regulation of reparative histogeneses. Morphology. 2013;144(5):35–9] (in Russian).
2. *Гармаева Д. К.* Морфологическая характеристика лимфоидных скоплений в стенках бронхов в легких крыс в норме. Морфологические ведомости. 2005; 3–4: 9–12 [Garmaeva D. Morphological description of bronchi lungs lymphoid accumulations of the rat in norm. Morphological Newslette. 2005;(3–4):9–12.] (in Russian).
3. *Козлова А. Н.* Изменение эпителия воздухоносных путей у крыс, инфицированных на фоне длительного эмоционально-болевого стресса и влияние на них окситоцина. Морфология. 2008; 134(5): 33–36 [Kozlova A. Changes of the respiratory tract epithelium of the rats infected after the exposure to a prolonged emotional-painful stress: effect of oxytocin. Morphology. 2008;134(5):33–6] (in Russian).
4. *Bienenstock J, McDermott MR.* Bronchus- and nasal-associated lymphoid tissues. Immunological Reviews. 2005 Aug;206(1):22–31. doi: 10.1111/j.0105-2896.2005.00299.x
5. *Bustos-Obregón E, Hartley Belmar R, Catriao-Gálvez R.* Histopathological Effects of Boron on Mouse Liver. International Journal of Morphology. 2008 Mar;26(1). doi: 10.4067/s0717-95022008000100026
6. *Devirian TA, Volpe SL.* The Physiological Effects of Dietary Boron. Critical Reviews in Food Science and Nutrition. 2003 Mar;43(2):219–31. doi: 10.1080/10408690390826491
7. *Goldbach HE, Wimmer MA.* Boron in plants and animals: Is there a role beyond cell-wall structure? Journal of Plant Nutrition and Soil Science. 2007 Feb;170(1):39–48. doi: 10.1002/jpln.200625161
8. *Hu Q, Li S, Qiao E, Tang Z, Jin E, Jin G, et al.* Effects of Boron on Structure and Antioxidative Activities of Spleen in Rats. Biological Trace Element Research. 2014 Feb 5;158(1):73–80. doi: 10.1007/s12011-014-9899-5
9. *Jin E, Gu Y, Wang J, Jin G, Li S.* Effect of Supplementation of Drinking Water with Different Levels of Boron on Performance and Immune Organ Parameters of Broilers. Italian Journal of Animal Science. 2014 Jan;13(2):3152. doi: 10.4081/ijas.2014.3152
10. *Kabu M, Tosun M, Elitok B, Akosman MS.* Histological Evaluation of the Effects of Borax Obtained from Various Sources in Different Rat Organs. International Journal of Morphology. 2015 Mar;33(1):255–61. doi: 10.4067/s0717-95022015000100040
11. *Kot FS.* Boron sources, speciation and its potential impact on health. Reviews in Environmental Science and Bio/Technology. 2008 Aug 15;8(1):3–28. doi: 10.1007/s11157-008-9140-0
12. *Ku WW, Chapin RE.* Mechanism of the Testicular Toxicity of Boric Acid in Rats: In Vivo and In Vitro Studies. Environmental Health Perspectives. 1994 Nov;102:99–105. doi: 10.2307/3431971
13. *Mahabir S, Spitz MR, Barrera SL, Dong YQ, Eastham C, Forman MR.* Dietary Boron and Hormone Replacement Therapy as Risk Factors for Lung Cancer in Women. American Journal of Epidemiology. 2008 Feb 27;167(9):1070–80. doi: 10.1093/aje/kwn021

14. *Nielsen FH*. Update on human health effects of boron. Journal of Trace Elements in Medicine and Biology. 2014 Oct;28(4):383–7. doi: 10.1016/j.jtemb.2014.06.023
15. *Ozen A, Canbek M*. Apoptosis induced by boric anhydrite (B2O3) after partial hepatectomy in rat liver. Bratislava Medical Journal. 2016;116(04):231–4. doi: 10.4149/bll_2016_044
16. *Rosenbruch M*. Inhalation of amorphous silica: morphological and morphometric evaluation of lung associated lymph nodes in rats. Experimental and Toxicologic Pathology. 1992 Mar;44(1):10–4. doi: 10.1016/s0940-2993(11)80130-2
17. *Tam A, Wadsworth S, Dorscheid D, Man SFP, Sin DD*. The airway epithelium: more than just a structural barrier. Therapeutic Advances in Respiratory Disease. 2011 Mar 3;5(4):255–73. doi: 10.1177/1753465810396539
18. *Uluisik I, Karakaya HC, Koc A*. The importance of boron in biological systems. Journal of Trace Elements in Medicine and Biology. 2018 Jan;45:156–62. doi: 10.1016/j.jtemb.2017.10.008
19. *Zafar H, Ali S*. Boron inhibits the proliferating cell nuclear antigen index, molybdenum containing proteins and ameliorates oxidative stress in hepatocellular carcinoma. Archives of Biochemistry and Biophysics. 2013 Jan;529(2):66–74. doi: 10.1016/j.abb.2012.11.00

Поступила в редакцию 14.01.2019
Принята в печать 1.03.2019

Received 14.01.2019
Accepted 1.03.2019

Для цитирования: Ахаева А. Е., Умбетов Т. Ж., Егембердиева Р. Е., Шевлюк Н. Н. Морфофункциональные преобразования в легких крыс при длительном воздействии тетрабората натрия. Журнал анатомии и гистопатологии. 2019; 8(1): 25–30. doi: 10.18499/2225-7357-2019-8-1-25-30.

For citation: Akhaeva AE., Umbetov TZh., Egemberdieva RE., Shevlyuk NN. Morphofunctional transformations in the lungs of rats under the long-term exposure to sodium tetraborate. Journal of Anatomy and Histopathology. 2019; 8(1): 25–30. doi: 10.18499/2225-7357-2019-8-1-25-30.