ОРИГИНАЛЬНОЕ ИССЛЕДОВАНИЕ ◊ ORIGINAL ARTICLE

DOI: 10.18499/2225-7357-2021-10-3-15-26

УДК 616.831.314–005.4–092.8
03.03.04 – клеточная биология, цитология, гистология
14.03.02 – патологическая анатомия
© Коллектив авторов, 2021

Отек-набухание как стандартная дозозависимая реакция зубчатой извилины гиппокампальной формации на острую ишемию

Д. Б. Авдеев[1], В. А. Акулинин[1, 2*], А. В. Горбунова[1], С. С. Степанов[1], А. Ю. Шоронова[1], Л. М. Макарьева[1], А. Н. Кучерук[1], М. С. Коржук[1, 2]

[1]ФГБОУ ВО «Омский государственный медицинский университет» Минздрава России, Омск, Россия
[2]ФГБОУ ВО «Омский государственный аграрный университет им. П. А. Столыпина», Омск, Россия

Цель – изучить структурные изменения и дать морфометрическую характеристику проявлениям отека-набухания зубчатой извилины (ЗИ) гиппокампальной формации половозрелых белых крыс после различной по продолжительности окклюзии (ООСА) и перевязки (ПОСА) общих сонных артерий.

Материал и методы. Острую ишемию моделировали на белых взрослых крысах Wistar путем 20-, 30- и 40-минутной ООСА и ПОСА общих сонных артерий. Для морфологического исследования использовали гистологические (окраска гематоксилином и эозином, окраска по Нисслю), иммуногистохимические (MAP-2, GFAP) и морфометрические методы исследования. Морфометрический анализ проявлений отека-набухания осуществляли на препаратах, окрашенных гематоксилином и эозином, с помощью плагинов программы ImageJ 1.53 (Find Maxima, Find Foci). Проверку статистических гипотез (непараметрические критерии) проводили в программе Statistica 8.0.

Результаты. В ЗИ гиппокампальной формации белых крыс после реперфузии выраженная инволюция крупных зон отека-набухания в группах I, II, III происходила через 7–14 сут, а в группе IV (перевязка) проявления отека-набухания сохранялись в течение 30 сут. Для молекулярного и полиморфного слоев ЗИ отмечалась аналогичная динамика, но значения, выбранной для оценки проявлений отека-набухания интегральной переменной (общей интенсивности пикселей пика) отличались. Наибольшую относительную площадь наиболее ярких пиков выявляли после двусторонней ООСА (группы II и III) и ПОСА (группа IV), наименьшую – после односторонней ООСА (группа I). Существенно то, что после легкой ишемии (20- и 30-мин ООСА) данный показатель увеличивался только через 1 и 3 сут, а затем уменьшался. После более тяжелой ишемии (40-мин ООСА) подобные проявления гипергидратации отмечались через 1–7 сут. При ПОСА высокий уровень гипергидратации ЗИ констатировали в течение всего периода наблюдения (30 сут), о чем свидетельствовала высокая относительная площадь всех наиболее ярких пиков. Статистически значимые различия выявлены при сравнении всех групп по всем срокам, между группами через 14 и 30 сут, между сроками в группах I, II и III (ANOVA Kruskal–Wallis test; Mann–Whitney U-test).

Заключение. После ООСА и ПОСА восстановление структур сенсорного входа гиппокампа (ЗИ) происходит на фоне длительного сохранения признаков гипергидратации нейропиля, перинейрональных и периваскулярных пространств (ножки астроцитов). Крайняя степень этих проявлений отмечается после ПОСА и свидетельствует о срыве дренажно-детоксикационной функции астроцитов. При ООСА длительное сохранение проявлений отека-набухания целесообразно рассматривать и как условие реализации механизмов саногенеза и восстановления нервной ткани ЗИ.

Ключевые слова: *ишемия, зубчатая извилина, отек-набухание, морфометрия, иммуногистохимия, крысы Wistar*

Edema-Swelling as a Standard Dose-Dependent Response of the Dentate Gyrus of the Hippocampal Formation to Acute Ischemia

© D. B. Avdeev[1], V. A. Akulinin[1, 2*], A. V. Gorbunova[1], S. S. Stepanov[1], A. Yu. Shoronova[1], L. M. Makar'eva[1], A. N. Kucheruk[1], M. S. Korzhuk[1, 2]
[1]Omsk State Medical University, Omsk, Russia
[2]P.A. Stolypin Omsk State Agrarian University, Omsk, Russia

The aim of research was to study structural changes and give a morphometric characteristic of the edema-swelling manifestations of the dentate gyrus (DG) of the hippocampal formation in sexually mature white rats after common carotid artery occlusion (OCCA) of different duration and ligation (LCCA) of the common carotid arteries.

Material and methods. Acute ischemia was simulated in white adult Wistar rats by 20-, 30-, and 40-min occlusion and ligation of the common carotid arteries. Histological (staining with hematoxylin-eosin, according to Nissl), immunohistochemical (NSE, MAP-2, GFAP) and morphometric research techniques were used for morphological investigations. Morphometric analysis of the edema-swelling manifestations was carried out on samples stained with hematoxylin-eosin using plugins of the ImageJ 1.53 program (Find Maxima, Find Foci). Statistical hypotheses (nonparametric tests) were tested using Statistica 8.0 software.

Results. After reperfusion, pronounced involution of large zones of edema-swelling occurred in the DG of the hippocampal formation in white rats of the groups I, II, III after 7–14 days, and in rats of the group IV (ligation) the edema-swelling manifestations persisted for 30 days. Similar dynamics was recorded for the molecular and polymorphic layer of the DG, but the values of the integral variable chosen to assess the edema-swelling manifestations (the total intensity of the peak pixels) were different. The largest relative area of the brightest peaks was detected after bilateral OCCA (groups II and III) and LCCA (group IV), the smallest – after unilateral OCCA (group I). It is significant that after mild ischemia (20- and 30-min OCCA), the parameter increased only in 1 and 3 days, and then decreased. After more severe ischemia (40-min OCCA), similar manifestations of overhydration were observed in 1–7 days. With LCCA, a high level of DG overhydration was noted throughout the observation period, as evidenced by the high relative area of all the brightest peaks. Statistically significant differences were found when comparing all groups for all periods, between groups in 14 and 30 days, between periods in groups I, II, and III (ANOVA Kruskal–Wallis test; Mann–Whitney U-test).

Conclusion. After OCCA and LCCA the restoration of the structures of the sensory input of the hippocampus (DG) occurs together with long-term preservation of signs of hyperhydration of the neuropil, perineuronal and perivascular spaces (legs of astrocytes). The extreme degree of these manifestations after LCCA evidences a disruption of the drainage-detoxification function of astrocytes. In OCCA, long-term preservation of the edema-swelling manifestations is recommended to be considered as a condition for the implementation of the mechanisms of sanogenesis and restoration of the DG nervous tissue.

Key words: ischemia, dentate gyrus, edema-swelling, morphometry, immunohistochemistry, Wistar rats.

*Автор для переписки:
Акулинин Виктор Александрович
Омский государственный медицинский университет, ул. Ленина, 12, г. Омск, 644099, Российская Федерация
*Corresponding author:
Victor Akulinin
Omsk State Medical University, ul. Lenina, 12, Omsk, 644099, Russian Federation
E-mail: v_akulinin@outlook.com

Введение

Отек-набухание является стандартным ответом нервной ткани головного мозга практически на любое патологическое воздействие, сопровождающееся гипоксией, интоксикацией и нарушением микроциркуляции. Механизмы развития гидропической дистрофии хорошо изучены и продолжают изучаться на молекулярном уровне. Основной причиной нарушения распределения воды в поврежденной нервной ткани являются энергетический дефицит, дисфункция механизмов ионного гомеостаза, нарушение функции астроцитов и микрососудов [8, 11, 12, 16, 18].

Несмотря на то, что отек и набухание связаны между собой и обусловлены нарушениями клеточного метаболизма, дисфункцией водно-электролитного обмена, их глубинные причины, вероятно, отличаются. Отек – скопление жидкости во внутри- и межклеточных пространствах мозга (свободная жидкость); набухание – имеет в основе прочное связывание интраструктуральной воды с внутриклеточными биоколлоидами. Существенно то, что отек развивается после того, как эти связи резко ослабляются в результате коагуляции или лизиса белков. Свободная жидкость заполняет соответствующие изолированные компартменты/лакуны. Ключевую роль в развитии отека-набухания играет аквапорин-4 астроцитов [9, 15, 22, 23, 34].

Установлено, что развитие цитотоксического отека-набухания при ишемии связано с электрофизиологической гиперактивностью нейронов, обусловленной эксайтотоксичностью глутамата [16, 20]. Кратковременные эпизоды гиперактивности и отека-набухания регистрируются в мозге контрольных животных и рассматриваются как относительно безвредные обратимые события. При превышении критических значений эти изменения приводят к гибели клеток (нейронов, астроцитов, олигодендроцитов) [16, 20].

Структурные проявления отека-набухания описаны у экспериментальных животных и человека во всех отделах головного мозга, включая и гиппокамп [33]. При ишемии превалирует цитотоксический отек-набухание головного мозга [34]. Набухание нейронов сопровождается увеличением их размеров, растворением нуклеопротеиновых комплексов (хроматофильного вещества Ниссля), гиперхромией и смещением ядра нейрона. Развитие отека – просветлением цитоплазмы, появлением светлых пространств и вакуолей. При необратимой гидропической дистрофии сохраняются ядра, но полностью разрушаются цитоплазматические органеллы [21].

Гидропические изменения после ишемии головного мозга изучаются в сравнительном аспекте между его отделами для единого комплекса нейронов, астроцитов и микрососудов [1, 4, 5, 6, 7, 11, 27]. Установлено, что исход морфофункционального состояния нейроглиальных комплексов определяется в течение 24–48 ч после ишемии. При благоприятном исходе поврежденные нейроны восстанавливаются, и это происходит на фоне активации нейроглии и умеренных проявлений отека-набухания. В случае неблагоприятного исхода некробиотически измененные нейроны и связанные с ними отростки астроцитов подвергаются деструкции, увеличивается объем свободной жидкости [21, 33]. Отек-набухание сопровождается линейным увеличением в тканях содержания связанной и свободной воды [33]. Развитие отека-набухания также коррелирует с нейровоспалением и повреждением нейронов, а, следовательно, с состоянием его микроглиоцитарной системы [31]. Все больше внимания уделяется изучению при отеке-набухании состоянию гематоэнцефалического барьера и регулирующей функции перицитов [14], выяснению происхождения и молекулярного содержание зон отека [24].

Важность изучения именно гиппокампальной формации (ГФ) обусловлена ее участием в ключевых функциях головного мозга – когнитивной, памяти, эмоциях, ориентации в пространстве [29, 32]. Фундаментальная нейроанатомическая организация ГФ хорошо изучена. ГФ включает в себя зубчатую извилину (ЗИ), субикулум, а также пресубикулум, парасубикулум и энторинальную кору (которые представляют из себя парагиппокампальную область) [10, 28, 30]. ЗИ обеспечивает основной вход сенсорной информации от

энторинальной коры в ГФ, осуществляя первый этап ее обработки, и передает результат в поле CA3, а затем – CA1 [10].

Однако неизвестно, как на развитие отека-набухания в ГФ влияет продолжительность периода неполной ишемии, и при каких гидропических изменениях начинаются нейродегенеративные процессы (патогенетический компонент), а также, при каких изменениях обеспечивается преимущественно защита нервной ткани (саногенетический компонент). В этой связи необходимо рассматривать гипотезу о плейотропной роли отека-набухания в нервной ткани. Необходимо сравнительное гистологическое и морфометрическое исследование проявлений отека-набухания в ГФ половозрелых белых крыс в норме, после окклюзии разной продолжительности (20-, 30-, 40-мин) и перевязки общих сонных артерий. Это модели неполной ишемии, в совокупности они позволяют изучать роль градаций ее воздействия на ГФ [2]. В настоящем исследовании акцент будет сделан на изучение проявлений отека-набухания на уровне «входа» ГФ – ЗИ.

Материал и методы исследования

Экспериментальная работа выполнена в ФГБОУ ВО «Омский государственный медицинский университет». Ее проведение одобрено этическим комитетом вуза (протоколы № 83 от 14.10.2016; № 107 от 02.10.2018; № 112 от 26.09.2019; №123 от 09.10.2020).

Использовали аутбредных половозрелых крыс-самцов стока Wistar (массой 250–350 г). Содержание животных соответствовало стандартам лабораторных условий, а сам эксперимент проводили согласно «Правилами проведения работ с использованием экспериментальных животных» (Приложение к приказу Министерства здравоохранения СССР от 12.08.77 №755) и рекомендациям Международного комитета по науке о лабораторных животных, поддержанных ВОЗ, директивой Европейского Парламента № 2010/63/EU от 22.09.10 «О защите животных, используемых для научных целей».

Неполную острую ишемию головного мозга моделировали путем односторонней и двусторонней окклюзии (ООСА, с реперфузией) и двусторонней перевязки общих сонных артерий (ПОСА, без реперфузии). ООСА проводили в течение 20 мин (группа I, n=30, двусторонняя), 30 мин (группа II, n=30, односторонняя), 40 мин (группа III, n=30, двусторонняя) без гипотонии. Группу IV составили животные после ПОСА (n=30, двусторонняя). Для анестезии использовали комбинированный препарат Zoletil 100 (10 мг/кг), содержащий в качестве действующих веществ тилетамина гидрохлорид и золазепама гидрохлорид. Контролем служили интактные животные без манипуляций на общих сонных артериях (n=6). Манипуляции, связанные со взятием материала, проводили под наркозом (Zoletil 100). Через 1, 3, 7, 14 и 30 сут после ООСА (n=90) и ПОСА (n=30) головной мозг (по 6 крыс на срок в каждой группе) фиксировали путем перфузии: сначала 100–125 мл 0.9% раствора NaCl и 5000 ед. фрагмина, а затем – 30 мл 4% раствора параформальдегида на фосфатном буфере (pH 7.2–7.4). Через 1.5–2 ч вскрывали черепную коробку, бережно извлекали головной мозг и переносили его в аналогичный фиксатор (холодильник, +4°C). Через сутки полученный материал заключали с помощью автомата «STP 120» в гомогенизированный парафин (HISTOMIX®). Серийные фронтальные срезы (толщиной 4 мкм) готовили с помощью микротома HM 450 (Thermo) на уровне от (-) 2.40 до (-) 3.36 мм от Bregma, что соответствовало расположению основных структур ГФ [26].

В настоящей работе изучали только ЗИ. Идентификацию клеток (нейрон/глия) проводили на препаратах, окрашенных гематоксилином и эозином и по Нисслю, а также при иммуногистохимическом выявлении специфических белков MAP-2 (нейроны) и GFAP (астроциты). Общую оценку клеток-зерен (основной тип нейронов), а также наличие различных гиперхромных нейронов проводили на препаратах, окрашенных по Нисслю.

Использовали поли- и моноклональные антитела: MAP-2 (ab32454) – кроличьи поликлональные антитела, разведение 1 мкг/мл (Abcam, США); GFAP (PA0026) – мышиные моноклональные антитела, клон GA5 (Bond Ready-to-Use Primary Antibody; Leica Biosystems Newcastle Ltd, Великобритания). Иммуногистохимическую реакцию проводили на срезах, после реакции с первичными антителами срезы инкубировали с вторичными антителами, хромогеном DAB (3,3'-диаминобензидин), докрашивали гематоксилином, заключали в полистирол. Для визуализации использовали мультимерный набор NovolinkTM (DAB) Polymer Detection System (Leica Biosystems Newcastle Ltd, Великобритания).

Препараты фотографировали на микроскопе Leica DM 1000 (объектив ×100, камера GXCAM-DM800 Unique Wrap-Around 8MP AUTOFOCUS USB, pixel size 1.4×1.4 μm), изображение сохраняли в файлах с расширением tiff (2592×1944 пикселей). Для изучения степени гидратации нервной ткани ЗИ использовали срезы, окрашенные гематоксилином и эозином. На каждый срок отбирали по 30 случайно выбранных полей ЗИ. В этих полях зрения, в зависимости от зоны ЗИ, выделяли области интереса (ROI) – участки нейропиля размером 900000 и 90000 пикс, формировали стеки (100–120 ROI), рассчитывали среднее значение для каждого поля зрения и животного. Далее формировали и сравнивали вариационные ряды (n=20–30 значений на срок). Дальнейшее морфометрическое исследование осуществляли с использованием программы ImageJ 1.53c. На гистограммах черно-белых изображений (32 бит; 600 пикселей/дюйм) оценивали распределение пикселей по степени их яркости. Выявляли яркие зоны нейропиля, соответствующие максимальной гидратации. Применяли плагин-фильтр "Find Maxima", плагин "Morphological Filters" из пакета "MorphoLibJ", плагин "Find Foci" (набор программ GDSC ImageJ для анализа микроскопических изображений) [https://imagej.nih.gov/ij/]. Плагин "Find Foci" позволил разделить каждую ROI на участки, отличающиеся по размерам и степени яркости, и дать им количественную характеристику. Для этого использовали интегральный показатель «общая интенсивность пикселей в пике» – произведение размера зоны пика в пикселях на среднюю яркость пикселей в пике [19].

Использование в нашем исследовании по 6 животных на срок достаточно для получения достоверных результатов. Обычно в ходе морфологического исследования ограничиваются 6–8 животными в группе, 5–6 серийными срезами и 5–10 случайными полями зрения (зоны интереса) на каждом срезе [13, 25]. В настоящем исследова-

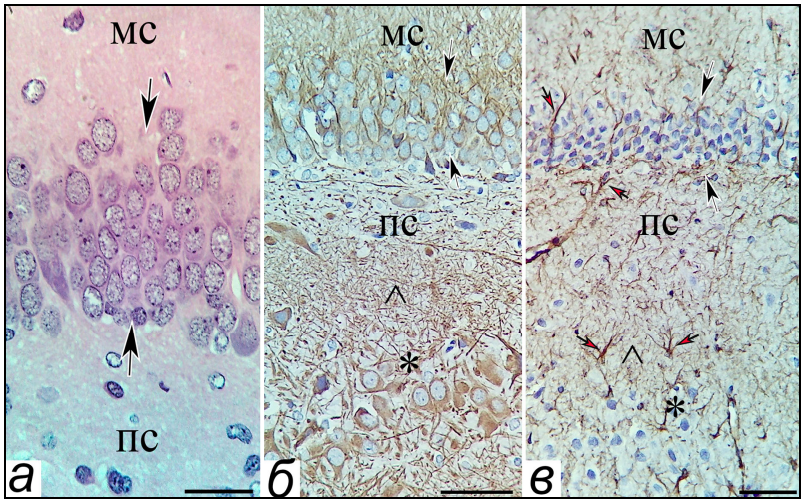

*Рис. 1. Фрагменты зубчатой извилины гиппокампа животных контрольной группы: преобладание нормохромных нейронов (черные стрелки), незначительные проявления отека-набухания, МС – молекулярный слой, ПС – полиморфный слой, стрелки – слой клеток-гранул, * – поле CA_4, ^ – молекулярный слой поля CA_4, красные стрелки – волокнистые астроциты. Окраска гематоксилином и эозином (а), иммуногистохимическое типирование MAP-2 (б) и GFAP (в). Об. 100 (а), об. 40 (б, в), масштабный отрезок – 25 мкм (а), 50 мкм (б, в).*

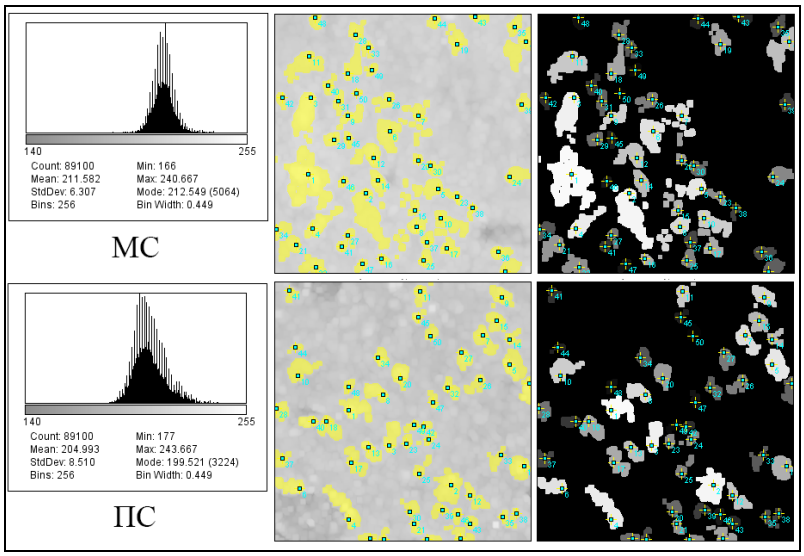

Рис. 2. Участки (ROI=90000 пикс; 32 бит, градации серого) нейропиля молекулярного и полиморфного слоев зубчатой извилины у крысы контрольной группы: на черном фоне преобладают небольшие зоны (пики, n=50) с оттенками серого (+), яркие светлые пики (отмечено □ на маске изображения) немногочисленны, все пики (отмечено желтым) отличались формой и размерами. Окраска гематоксилином и эозином, трансформация изображений с помощью плагина "Find Foci".

нии вариационные ряды содержали по 20–30 средних значений независимой переменной, отобранных случайно на каждый срок в ходе процедуры рандомизирования характеристик ROI, что достаточно для проверки гипотез при высокой мощности статистического теста (>0.80). Проверку статистических гипотез осуществляли непараметрическими критериями (Shapiro–Wilk W-test, Mann–Whitney U-test, Wilcoxon Matched Pairs Test, ANOVA Kraskel–Wallis) с помощью программы Statistica 8.0 (StatSoft). Количественные данные в исследовании представлены как медиана (Me – 50% квартиль, Q2) и интерквартильный разброс (Q1–Q3 – 25–75% квартили), процентная доля (%). Учитывались выбросы и экстремальные значения (Min–Max). Проблема множественного сравнения решалась путем использования ANOVA Kraskel–Wallis [3].

Результаты и их обсуждение

В ЗИ животных контрольной группы выявили три различающихся по степени гидратации компартмента – молекулярный слой (МС), слой клеток-зерен (гранулярный слой, из 5–6 рядов компактно расположенных округлых нейроцитов) и полиморфный слой (ПС). Различия, прежде всего, обусловлены особенностями структурной организации этих слоев. В МС и ПС выявлялось небольшое количество более светлых, чем эозинофильный фон, участков (вероятно, поперечные срезы набухших отростков астроцитов и дендритов). Это свидетельствовало о структурно-функциональной гетероморфности компонентов нейропиля МС и ПС. В контрольной группе животных встречались гиперхромные нейроны, единичные пикноморфные клетки, а также очень яркие неокрашенные зоны – просветы пустых сосудов, немногочисленные проявления перицеллюлярного (ПЦО) и периваскулярного (ПВО) отека (рис. 1а, б).

В контроле, при окраске гематоксилином и эозином, на гистограммах распределения пикселей изображений участков МС и ПС ЗИ по степени яркости варьировали, соответственно, в пределах 180–240 (мода – 210) и 170–242 (мода – 195). Наиболее яркие немногочисленные пики соответствовали пустым просветам сосудов, зонам периваскулярного и перицеллюлярного отека – 220–242. Текстура изображений МС и ПС визуально отличалась (рис. 1а), особенно наглядно это проявлялось при гистохимическом исследовании MAP-2 (рис. 1б) и GFAP (рис. 1в). Вероятно, последнее связано с тем, что в ПС на границе со слоем клеток-зерен располагалось большое количество миелинизированных волокон этих нейронов, и было больше, чем в МС, волокон фиброзных астроцитов. Эти особенности делали структуру ПС более темной, контрастной и ячеистой.

По центральным тенденциям (среднему, медиане), выявлены статистически значимые различия уровня яркости пикселей между изображениями МС – 210±6.0 и ПС – 197±8.0 (M±σ) на 13% (95% ДИ: 9–17) p<0.0001 (t-критерий Стьюдента для

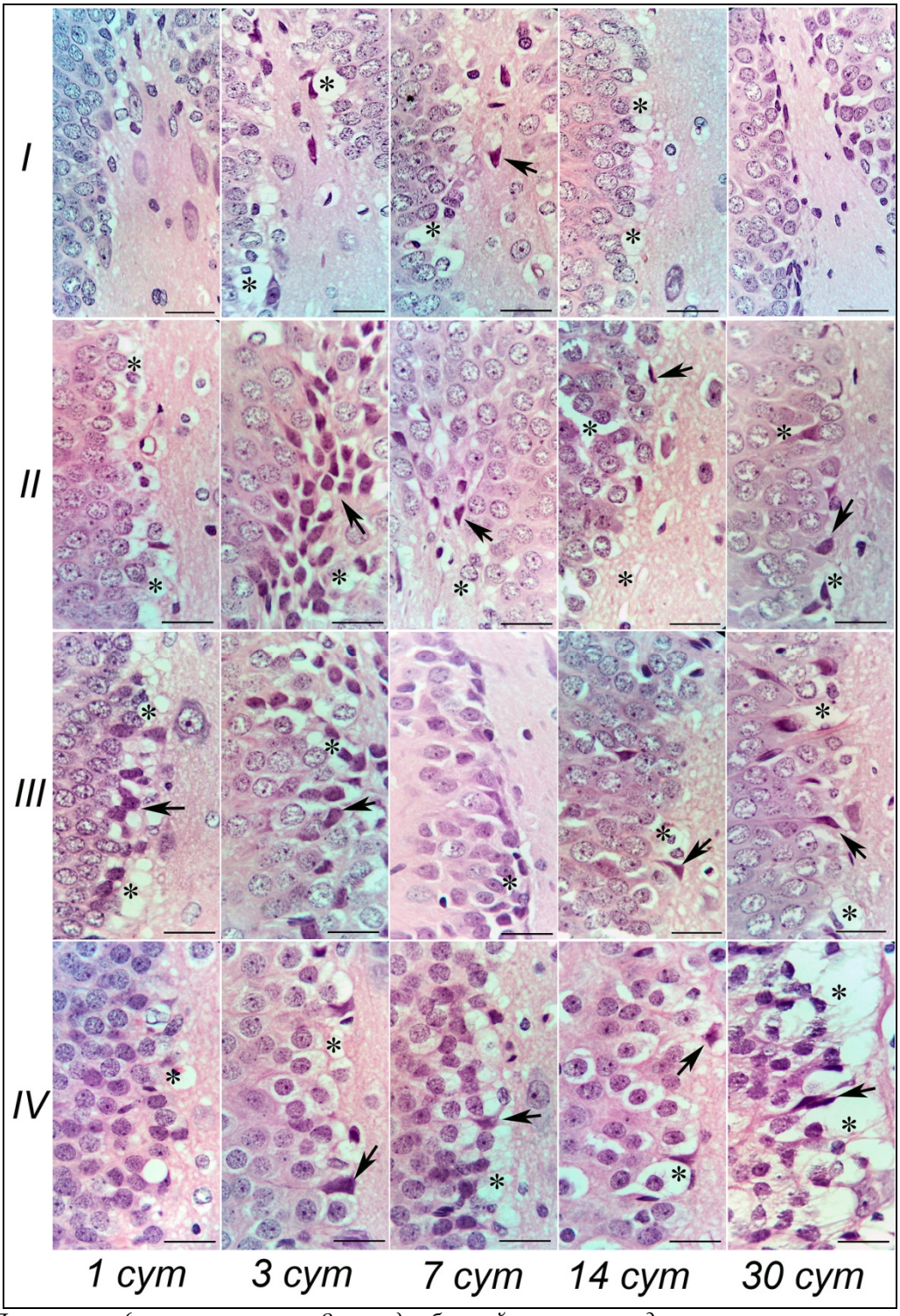

Рис. 3. Поля зрения (900000 пикс; 150×80 мкм) зубчатой извилины, содержащие участки слоя клеток-зерен и полиморфного слоя, у животных групп I, II, III и IV в динамике эксперимента (1-, 3-е, 7-е, 14-е и 30-е сут): визуальные качественные различия реакции нервной ткани на разную продолжительность ООСА и ПОСА, выраженные локальные проявления отека-набухания (*) при ПОСА, гиперхромные нейроны (стрелки). Окраска гематоксилином и эозином, об. 100, масштабный отрезок – 25 мкм.

независимых выборок; распределение пикселей нормальное). С помощью плагинов Find Maxima" и "Find Foci" верифицированы пики (участки изображения, отличающиеся от соседних средними значениями интенсивности пикселей). В контроле, на черном фоне нейропиля преобладали пики небольших размеров с различными оттенками серого, яркие светлые участки немногочисленны (пустые просветы микрососудов не учитывали). Не было экстремальных выбросов значений их характеристик (размеров, средней интенсивности, общей интенсивности пикселей в пике) (рис. 2).

ООСА и ПОСА, вероятно, инициировали существенное перераспределение воды в ЗИ. Так, в остром периоде (1-е и 3-и сут) появлялись поля зрения ЗИ со структурными проявлениями перицеллюлярного (ПЦО) и периваскулярного (ПВО) отека астроцитов. В большей степени это было характерно для границы слоя клеток-зерен и ПС у животных группы II и III (рис. 3). В том месте, где

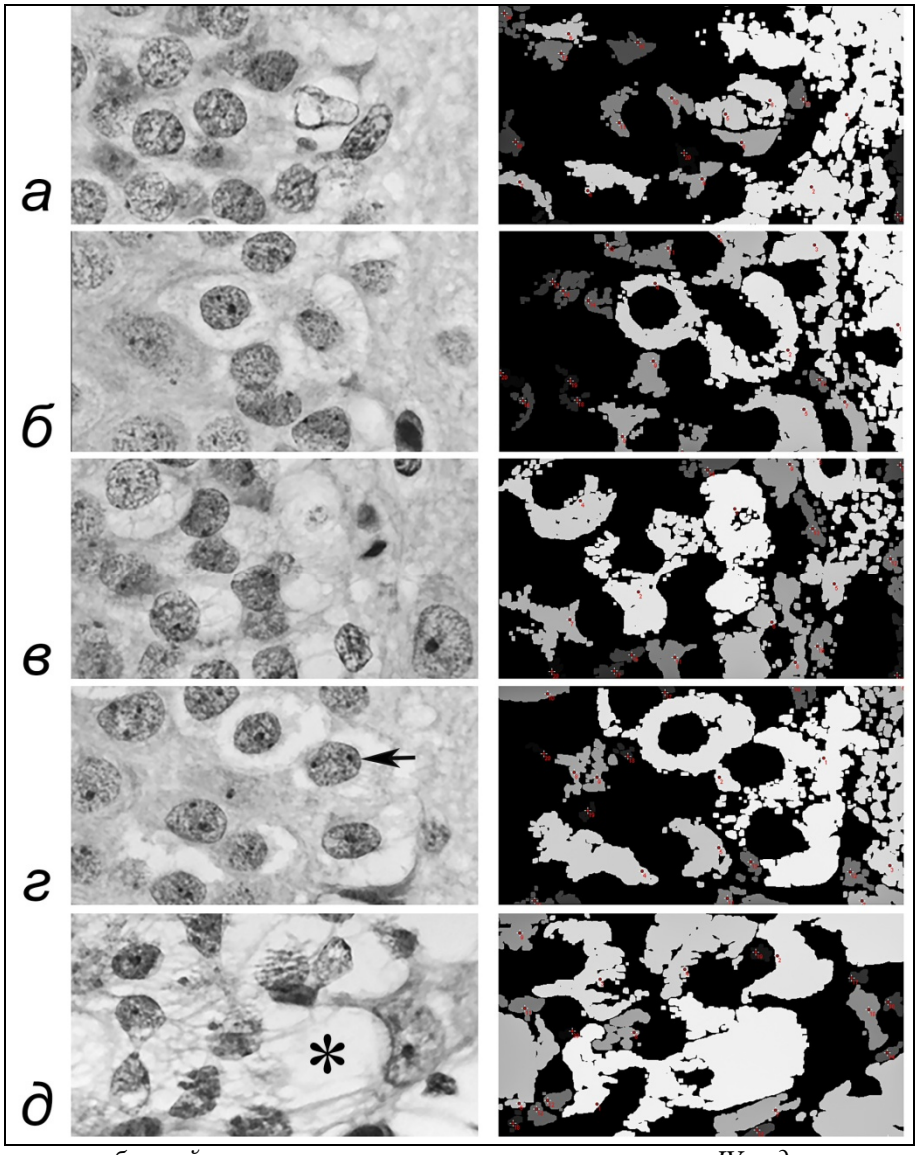

Рис. 4. Фрагменты зубчатой извилины гиппокампа животных группы IV в динамике эксперимента (а – 1-е, б – 3-е, в – 7-е, г – 14-е и д – 30-е сут): увеличение локальных проявлений отека-набухания (*) при ПОСА, первые 20 пиков с разной формой, размерами и интенсивностью пикселей (наиболее светлые - отек-набухание астроцитов с высоким содержанием свободной жидкости); нейрон – стрелка. Окраска гематоксилином и эозином, трансформирование изображения с помощью плагина "Find Foci". Об. 100, масштабный отрезок – 25 мкм.

располагается основная масса аксонов клеток-зерен и структурно связанных с ними мшистых клеток и волокнистых астроцитов. В более отдаленном периоде (7-, 14- и 30-е сут) в группах ООСА (I–III) отмечена редукция проявлений отека набухания, а для ПОСА – усиление. Гидропические изменения астроцитов сочетались с появлением темных сморщенных и несморщенных нейронов (рис. 3).

О перераспределении воды в ЗИ свидетельствовали изменения характеристик пиков (по отношению к общему более темному фону – relative above background) изображений (размеров, средней интенсивности пикселей и общей интенсивности пиков), изученных с помощью плагина "Find Foci", в динамике постишемического периода (рис. 4 а–д, на примере группы IV). Видно, что в течение 30 сут увеличивались количество, размеры зон перинейронального отека и интенсивность пикселей пиков изображения ЗИ вплоть до слияния пиков в крупные зоны высокой интенсивности. Все это было характерно для границы слоя клеток-гранул и ПС. Пикноморфные нейроны чаще встречались в двух нижних рядах слоя клеток-гранул (рис. 3 и 4).

По данным морфометрического анализа, относительная площадь 20 наиболее ярких пиков (по среднему уровню общей интенсивности пикселей в пике) на границе слоя клеток-зерен и ПС при сравнении групп и сроков статистически значимо различалась (табл. 1). Больше всего таких пиков выявили после двусторонней ООСА (группы II и III) и ПОСА (группа IV), меньше после односторонней ООСА (группа I). Существенно то, что после легкой ишемии (20- и 30-мин ООСА) показатель увеличивался только через 1 и 3 сут, а затем уменьшался. После более тяжелой ишемии (40-мин ООСА) подобные проявления гипергидратации отмечались через 1–7 сут. При ПОСА высокий уровень гипергидратации ЗИ отмечали в течение всего периода наблюдения, о чем свидетельствовала относительная площадь всех наиболее ярких пиков. Статистически значимые различия

Таблица 1

Относительная площадь (%) пиков (20 наиболее ярких по уровню общей интенсивности пикселей пика) в ЗИ животных I–IV групп, *Q2 (Q1–Q3)*

Сроки	Группы				Kruskal–Wallis test (3, N=80)
	I	II	III	IV	
1 сут	27.0 (16.2–27.9)	32.5 (26.4–38.7)	44.1 (19.3–56.3)	44.0 (23.7–49.1)	H=0.4; *p*=0.93
3 сут	58.5 (31.4–59.6)*	69.5 (19.9–74.2)*	62.9 (36.0–66.5)*	55.1 (18.5–77.3)*	H=4.9; *p*=0.18
7 сут	56.8 (21.7–77.8)*	37.7 (19.1–45.3)	68.3 (40.2–72.6)*	58.5 (15.8–73.0)*	H=1.9; *p*=0.58
14 сут	39.6 (26.4–41.4)	44.9 (21.3–49.5)	36.1 (19.5–38.7)	56.0 (16.8–58.2)*	H=38.5; *p* =0.0000
30 сут	37.9 (21.9–45.9)	27.8 (16.1–31.5)	27.3 (14.3–29.5)	67.4 (39.0–74.4)*	H=10.9; *p* =0.012
K-W test (4, N=100)	H=54.5; *p*=0.0000	H=11.5; *p*=0.01	H =13.6; *p*=0.009	H=8.4; p=0.07	H (19. N=400) =90.4; *p*=0.0001
Контроль	30.8 (23.1–40.5)				–

Примечание: * – *различия в сравнении с контролем статистически значимы при p<0.0001 (Mann–Whitney U-test для парного сравнения независимых выборок). Множественные сравнения проведены между всеми сроками (N=400), между группами по срокам (N=80) и внутри группы по срокам (N=100). Нулевая гипотеза отвергалась при p<0.05. Данные представлены как Me (Q1–Q3).*

Таблица 2

Средняя интенсивность пикселей пиков в ЗИ животных I-IV групп, *Q2 (Q1–Q3)*

Сроки	Группы				Kruskal–Wallis test (3, N=80)
	I	II	III	IV	
1 сут	213(210–217) 208–224*	210(207–214) 203–220*	210(206–213) 200–218*	215(214–218) 206–233*	H=19.8; *p*=0.0002
3 сут	218(212–223) 209–229*	193(187–201) 183–206	195(191–201) 188–206*	206(202–211) 197–217	H=54.8; *p*=0.0000
7 сут	208(203–211) 201–216 *p*=0.02	219(214–221) 213–226*	222(221–226) 217–232*	201(195–204) 192–208 *p*=0.01	H=64.1; *p*=0.0000
14 сут	205(199–214) 186–222	211(207–214) 202–223*	206(199–210) 197–213	211(203–214) 199–222 *p*=0.01	H=50.4; *p*=0.0000
30 сут	202(187–216) 184–224	197(194–199) 185–204*	212(210–215) 207–223*	214(209–220) 196–227*	H=62.9; *p*=0.0000
Kruskal-Wallis test (4, N=100)	H =72.7; *p*=0.0000	H=77.7; *p*=0.0000	H=76.0; *p*=0.0000	H=46.9; *p*=0.0000	H (19. N=400) =302.6; *p*=0.0001
Контроль	*Q2 (Q1–Q3)*: 205(203–206); *Min–Max*: 200–208				–

*Примечание: * – различия в сравнении с контролем статистически значимы при p<0.0001 (Mann–Whitney U-test для парного сравнения независимых выборок). Множественные сравнения проведены между всеми сроками (N=400), между группами по срокам (N=80) и внутри группы по срокам (N=100). Нулевая гипотеза отвергалась при p<0.05. Данные представлены как Q2 (Q1–Q3) и Min–Max.*

выявлены при сравнении всех групп по всем срокам, между группами через 14 и 30 сут, между сроками в группах I, II и III (табл. 1).

На рисунке 4 видно, что среди всех 20 пиков поля зрения только 2–3 были максимально яркими (максимумы) – почти белыми (max значения>240), остальные пики варьировали по уровню яркости <240. Между группами и сроками статистически значимо различались не только максимумы, но и средняя интенсивность пикселей всех пиков (табл. 2). Это свидетельствовало о том, что при более тяжелой ишемии в пике преобладали яркие пиксели (гипергидратация до свободной жидкости), смещение в сторону яркости 255. В сравнении с контролем происходило увеличение разброса (Q1–Q3) значений.

Интегральным показателем при использовании плагина "Find Foci", характеризующим выявленные пики распределения пикселей изображения ЗИ на границе слоя клеток-зерен и ПС, являлась общая интенсивность пикселей в пике – производное от его размеров и средней интенсивности пика. На рис. 5 наглядно представлено, что в группах III и IV (более тяжелая ишемия) появлялось большое количество пиков, у которых данный показатель в двадцать раз превышал контрольное значение 2.14 (1.65–2.71). В группах I и II – только в десять раз. Следовательно, сравниваемые группы, прежде всего, отличались пиками с максимальными значениями общей интенсивности (выбросы). При этом центральные тенденции в динамике наблюдения статистически значимо изменялись только в группах I и III (рис. 5). В сравнении с контролем, данная переменная отличалась от таковой после ООСА и ПОСА только в парах: контроль/группа I (3-и сут), контроль/группа III (3-и и 7-е сут), контроль/группа IV (14-е и 30-е сут) (Mann–Whitney U-test для парного сравнения независимых выборок; p<0.001). Подобные результаты обусловлены крайней асимметрией вариационных

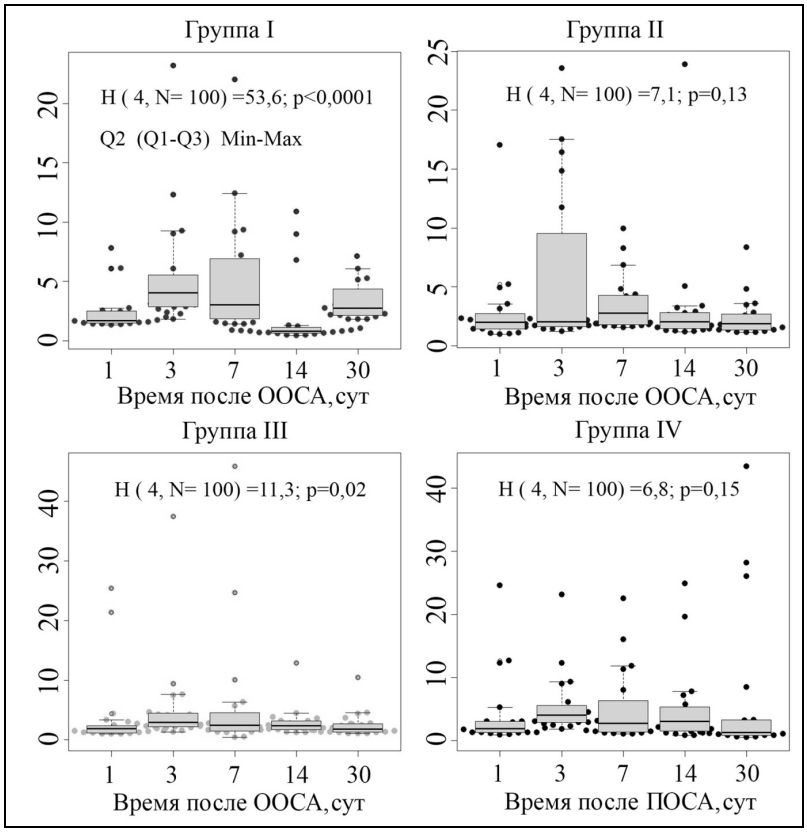

Рис. 5. Общая интенсивность пикселей (ось ординат, миллионы) в пиках полей зрения (ROI=900000 пикселей, n=20) полиморфного слоя и слоя клеток-гранул зубчатой извилины у животных групп I, II, III и IV в динамике после ООСА и ПОСА. Данные представлены как Q2 (Q1-Q3), диапазон без выбросов (усы), диапазон с выбросами и экстремальными значениями (точки). При множественном сравнении переменной по срокам статистически значимые различия выявлены в группах I и III (ANOVA Kraskel-Wallis; p<0,05). ROI частично затрагивала полиморфный слой и слой клеток-гранул - преимущественно их границу (см. рис. 4 и 5).

рядов (рис. 5). В результате крупные пики (выбросы) в силу их небольшого количества по сравнению с остальными пиками мало влияли на формирование рангов, выходили за пределы Q1–Q3 вариационных рядов.

В МС отмечали сужения капилляров, признаки отека-набухания нейропиля и периваскулярных ножек астроцитов (рис. 6). Нейронов в этом слое мало, поэтому он представлен типичным нейропилем и капиллярами, вокруг которых выявляли максимумы яркости изображения.

По данным морфометрического анализа, парного сравнения с контролем (Mann–Whitney U-test) и многомерного статистического анализа всех групп (Kruskal–Wallis ANOVA by Ranks), установили, что ООСА и ПОСА приводили к появлению зон (пиков) просветления (в сравнении с темным фоном), которые сохранялись на протяжении всего периода наблюдения. Наиболее наглядно это проявлялось после ПОСА (рис. 7; группа IV). В этой группе, с учетом выбросов и экстремальных значений (Min–Max), вариационные ряды становились экстремально асимметричными.

Множественное сравнение общей интенсивности пикселей пиков всех точек исследования по срокам и группам показало наличие между ними статистически значимых различий (Kruskal–Wallis test: N=639; H=71.0; p<0.0001). Сравнение сроков (через 1, 3, 7, 14 и 30 сут) внутри группы не отвергало нулевой гипотезы: группа I (N=100; H=7.2; p=0.13), II (H=2.2; p=0.7), III (H=5.1; p=0.28), IV (H=6.2; p=0.18). Выявлены также статистически значимые различия между группами по срокам исследования. Именно за счет этого различались все точки исследования (рис. 7).

Средний показатель общей интенсивности пиков (миллионы) на уровне МС после ООСА и ПОСА суммарно по всем срокам составила 5.02±3.57, медиана – 4.01 (2.86–5.91), Min–Max – 0.56–34.0. На уровне границы ПС и слоя клеток-гранул – 4.2±6.28; 2.18 (1.43–3.74) и 0.46–55.6 соответственно. Различия статистически значимы при p<0.0001 (Wilcoxon Matched Pairs Test). Это свидетельствовало о том, что МС, как и в контроле, был более светлым (средние значения), но содержал меньше очагов свободной жидкости (Max). Вероятно, в МС превалировали процессы набухания, а на границе ПС и слоя клеток-гранул – отека с выраженной гидратацией отростков астроцитов и дегидратацией тел нейронов. В пользу этого свидетельствовали результаты иммуногистохимического исследования (рис. 8).

Проявления отека-набухания отростков астроцитов совпадали с локализацией очагов сморщенных клеток-гранул и мультиполярных клеток ПС. Как правило, в таких зонах отмечалась гипертрофия волокнистых астроцитов. МС и ПС отличались текстурой и контрастом структур.

Таким образом, после ООСА и ПОСА в ЗИ ГФ происходило перераспределение воды – отмечены признаки гипергидратации (отек-набухание астроцитов) и дегидратации (появление гиперхромных сморщенных нейронов). В разной степени это характерно для всех экспериментальных групп. Максимальные проявления гипергидратации с появлением крупных светлых зон характерны для ПС и граничащих с ним нижних рядов нейронов слоя клеток-зерен у животных группы III и IV. Именно среди этих нейронов чаще встречались пикноморфные формы необратимо поврежденных клеток. В отличие от 40-мин ООСА (группа III) особенностью ПОСА (группа IV) являлось длительное (до 30-х сут) сохранение и даже увеличение доли экстремальных пиков. При реперфузии выраженная инволюция крупных зон отека-набухания в группах I, II, III происходила через 7–14 сут, в группе IV проявления отека-набухания сохранялись. Для МС отмечена аналогичная динамика, но

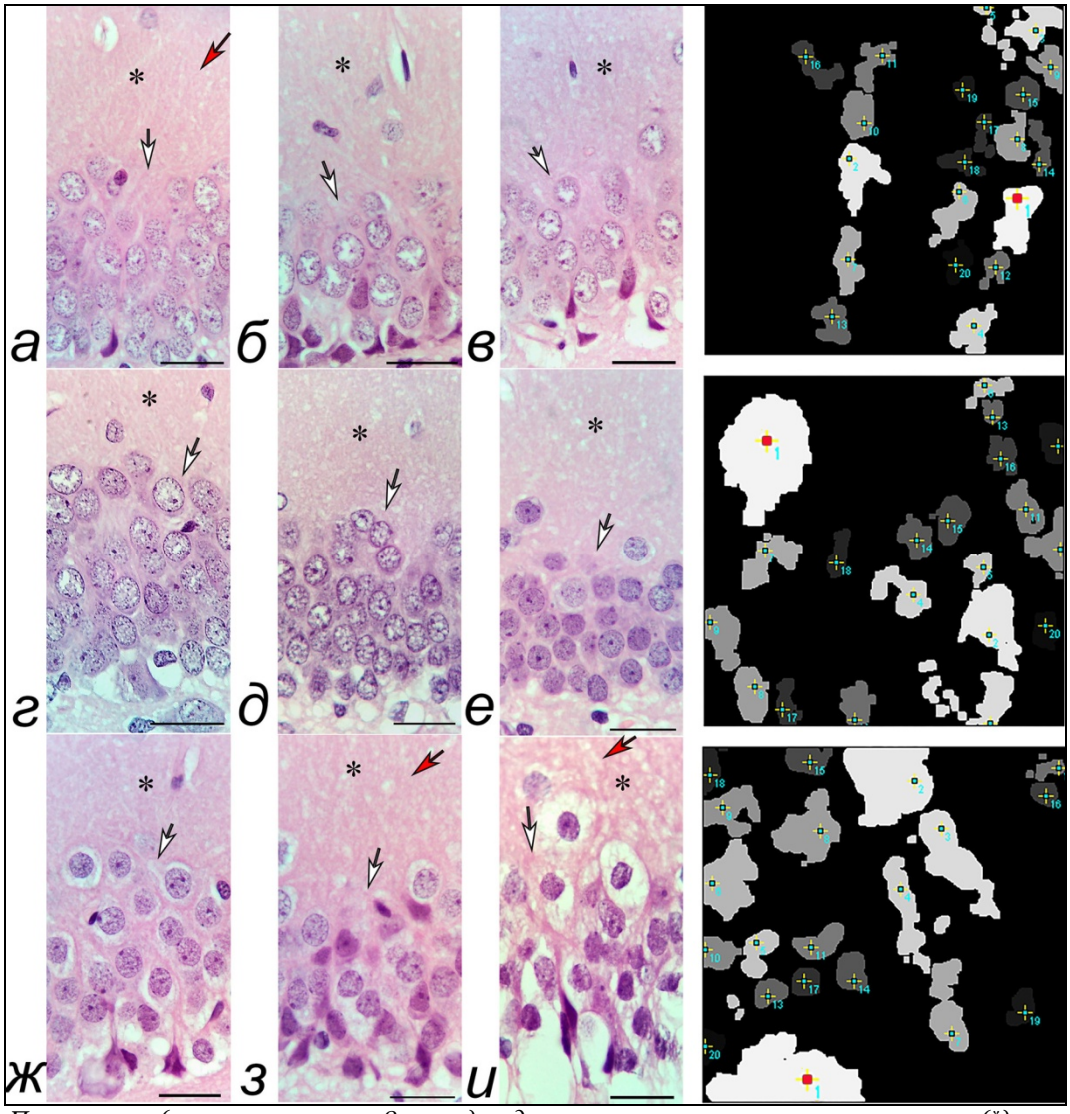

Рис. 6. Поля зрения (900000 пикс; 150×80 мкм), содержащие участки молекулярного слоя (*) и слоя клеток-зерен (стрелки) зубчатой извилины животных группы I (г), группы II (а, б, в), группы III (д) и группы IV (е, ж, з, и) через 1 сут (а, г, е), 3 сут (в, ж), 7 сут (з), 30 сут (и) после ООСА (а–д) и ПОСА (е–и). Красные стрелки – зоны ROI (90000 пикселей) только нейропиля, для которых представлены маски изображения с пиками (красным квадратиком отмечен пик с максимальной общей интенсивностью). Окраска гематоксилином и эозином, об. 100, масштабный отрезок – 25 мкм. Трансформирование ROI с помощью плагина "Find Foci".

значения интегральной переменной (общей интенсивности пикселей) несколько отличались.

Все это свидетельствовало в пользу стандартной, но дозозависимой реакции ЗИ ГФ на острую ишемию. Мы полагаем, что длительное сохранение проявлений отека-набухания целесообразно рассматривать и как условие реализации механизмов саногенеза, и восстановления нервной ткани. Только появление признаков необратимой деструкции отростков астроцитов может свидетельствовать об истощении санирующих возможностей ткани. Именно это и происходило после ПОСА. В данной группе был отмечен прогрессирующий характер динамики проявлений отека-набухания. Вероятно, ПОСА не позволяла полноценно восстанавливаться микрососудистому региону, тесно связанному с нейроглиальной сетью гиппокампа. В результате на протяжении 30 сут после перевязки отмечалась перманентная прогрессирующая деструкция части астроцитов и нейронов ЗИ.

В пользу подобного заключения свидетельствуют и литературные данные. Так Ito U. et al. (2009) показали, что нарушение микроциркуляции приводит к повреждению и отрыву отростков астроцитов данного региона, прогрессированию отека-набухания и неизбежной гибели нейронов. То есть, необратимо повреждается одна из основных систем естественной защиты и восстановления ишемически измененных нейронов - нарушается микродренажная функция астроцитов. Гетерогенная дегенерация астроцитарных отростков и их отек вокруг нейронов разной степени жизнеспособности вызывает дальнейшие повреждения и гибель нейронов из-за вторичного снижения энергоснабжения некробиотических нейронов и нарушения глутамат-глутаминового цикла и ионного гомеостаза [21].

По нашим данным, максимальные проявления отека-набухания и повреждение отростков астроцитов отмечались на границе слоя клеток-гранул (тела нейронов) и ПС (миелинизированные аксоны). Одним из последствий этого может быть вовлечение в патологический процесс олигодендроцитов этих клеток, тесно связанных с астроцитами.

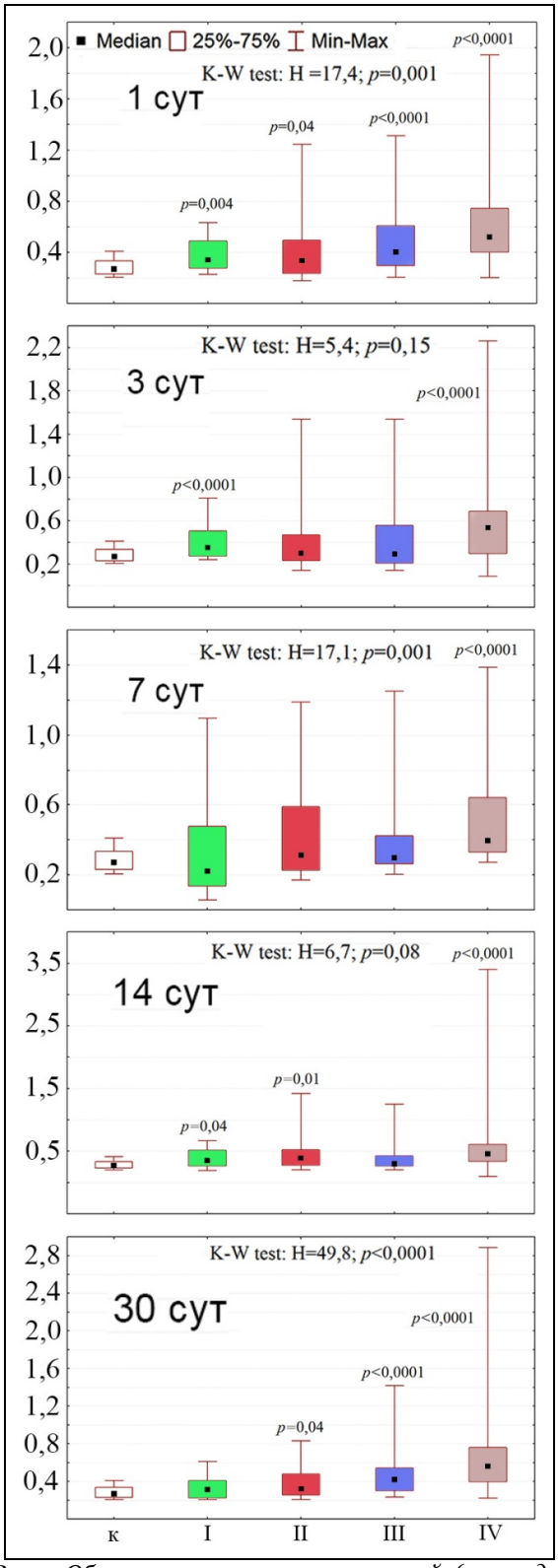

Рис.7. Общая интенсивность пикселей (ось ординат, миллионы) в пиках полей зрения (ROI=90000 пикселей, n=20) молекулярного слоя зубчатой извилины у животных контрольной группы, групп I, II, III и IV через 1, 3, 7, 14 и 30 сут после ООСА и ПОСА. Данные представлены как Q2 (Q1-Q3) и Max-Min. При множественном сравнении переменной по группам статистически значимые различия выявлены через 1, 7 и 30 сут (ANOVA Kraskel-Wallis; p<0,05). Примечание: ROI в данном случае затрагивала только участки нейропиля. Все остальные настройки плагина "Find Foci" были стандартными.

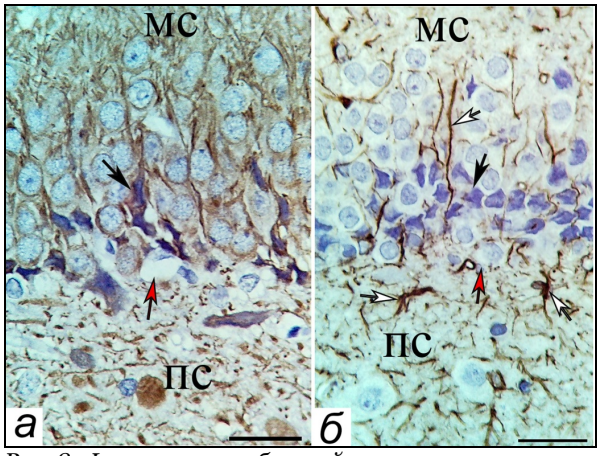

Рис. 8. Фрагменты зубчатой извилины гиппокампа животных группы II: скопления гиперхромных сморщенных нейронов (черные стрелки) в слое клеток-гранул, проявления отека-набухания (красные стрелки), гипертрофия астроцитов (белые стрелки). Обозначения: а – через 14 сут, б – через 3 сут. МС – молекулярный слой, ПС – полиморфный слой. Иммуногистохимическое типирование MAP-2 (а) и GFAP (б). Об. 100, масштабный отрезок – 25 мкм.

По литературным данным, демиелинизированные аксоны, лишенные поддержки олигодендроцитов, подвержены энергетической недостаточности и накоплению внутриклеточного кальция, что приводит к последующей дегенерации нейронов [17]. Вероятно, именно с этим связано преимущественное повреждение нижних слоев ЗИ, найденное нами у животных группы II, III и IV. У животных группы I, II и даже III, IV в ЗИ преобладали нормохромные и темные нейроны без признаков некротических изменений. Эти нейроны в группах I–III восстанавливались после реперфузии, вполне вероятно с участием активных астроцитов [4]. В группе IV – переходили в категорию дегенеративно измененных клеток. По нашим данным, в ЗИ проявления отека-набухания после ООСА и ПОСА выявлены на уровне рецептивного поля, МС, слоя клеток-гранул и выхода их аксонов, ПС. Однако проявления гипергидратации имели свою специфику в силу особенностей организации этих слоев. В молекулярном слое, вероятно, преобладало набухание мелких отростков протоплазматических и волокнистых астроцитов, дендритов и синаптических терминалей [7]. В ПС подобное дополнялось еще и изменениями миелинизированных аксонов. Можно предположить, что различия, кроме того, связаны и с относительным содержание указанных выше типов астроцитов в разных частях ЗИ. Структурно-функциональная гетерогенность этих клеток широко обсуждается в современных публикациях [4, 5, 6, 27].

Заключение

Проведенное нами исследование зубчатой извилины показало, что проявления отека-набухания в этом отделе гиппокампальной формации имели очаговый характер, зависели от продолжительности и характера неполной ишемии (окклюзии или перевязки) общих сонных артерий. Незначительные изменения характерны для модели односторонней, умеренные и сильные (1-е и 3-и сут) – двусторонней окклюзии, максимально

выраженные – для перевязки общих сонных артерий (30-е сут). Восстановление сенсорного входа гиппокампа происходит на фоне длительного сохранения признаков гипергидратации нейропиля, перинейрональных и периваскулярных пространств (ножки астроцитов). Крайняя степень этих проявлений свидетельствует о срыве дренажно-детоксикационной функции астроцитов.

Конфликт интересов

Авторы заявляют об отсутствии конфликта интересов.

Список литературы / References

1. *Акулинин В.А., Авдеев Д.Б., Степанов А.С., Горбунова А.В., Степанов С.С., Цускман И.Г.* Особенности глиоархитектоники неокортекса, архикортекса и миндалевидного тела белых крыс после 20-мин окклюзии общих сонных артерий. Бюллетень сибирской медицины. 2019;18(4):7–15 [Akulinin VA, Avdeev DB, Stepanov AS, Gorbunova AV, Stepanov SS, Tsuskman IG. Cytoarchitectonic features of the neocortex, archicortex and amygdala of white rats after a 20-minute occlusion of the common carotid arteries. Bulletin of Siberian Medicine. 2020 Jan 14;18(4):7–15] (in Russian). doi: 10.20538/1682-0363-2019-4-7-15.
2. *Бонь Е.И., Максимович Н.Е.* Сравнительный анализ морфологических нарушений нейронов теменной коры и гиппокампа крыс при различных видах экспериментальной ишемии головного мозга. Оренбургский медицинский вестник. 2021;9(2):29–37 [Bon EI, Maksimovich NE. Comparative analysis of morphological disturbances of the neurons of the rats parietal cortex and hippocampus in different types of experimental brain ischemia. Orenburgskiy meditsinskiy vestnik. 2021;9(2):29–37]. (in Russian)
3. *Боровиков В.* Statistica. Искусство анализа данных на компьютере. 2-ое изд. Санкт-Петербург: Питер; 2003 [Borovikov V. Statistica. Iskusstvo analiza dannykh na komp'yutere. 2-oe izd. Sankt-Peterburg: Piter; 2003]. (in Russian)
4. *Горбунова А.В., Авдеев Д.Б., Степанов С.С., Акулинин В.А., Степанов А.С., Шоронова А.Ю., и др.* Глиоцитоархитектоника зубчатой извилины и поля CA4 гиппокампа головного мозга белых крыс после 20-минутной окклюзии общих сонных артерий. Общая реаниматология. 2019;15(6):26–37. [Gorbunova AV, Avdeev DB, Stepanov SS, Akulinin VA, Stepanov AS, Shoronova AYu, et al. Glial Cell Architecture Dynamics in Dentate Gyrus and CA4 Area of Wistar Rat Hippocampus Following 20-minute Occlusion of Common Carotid Arteries. General Reanimatology. 2019 Dec 24;15(6):26–37] (in Russian). doi: 10.15360/1813-9779-2019-6-26-37.
5. *Горбунова А.В., Кошман И.П., Авдеев Д.Б., Акулинин В.А., Степанов С.С., и др.* Сравнительная характеристика структурно-функциональных изменения поля CA3 гиппокампа после острой ишемии и травмы головного мозга белых крыс. Журнал анатомии и гистопатологии. 2020;9(4):19–30 [Gorbunova AV, Koshman IP, Shoronova AYu, Avdeev DB, Akulinin VA, Stepanov SS, et al. Comparative Characteristics of Structural and Functional Changes in the Hippocampal CA3 Region in White Rats After Acute Ischemia and Brain Injury. Journal of Anatomy and Histopathology. 2021 Jan 18;9(4):19–30]. (in Russian). doi: 10.18499/2225-7357-2020-9-4-19-30.
6. *Моргун А.В., Малиновская Н.А., Комлева Ю.К., Лопатина О.Л., Кувачева Н.В., Панина Ю.А., и др.* Структурная и функциональная гетерогенность астроцитов головного мозга: роль в нейродегенерации и нейровоспалении. Бюллетень сибирской медицины. 2014;13(5):138–48. [Morgun AV, Malinovskaya NA, Komleva YuK, Lopatina OL, Kuvacheva NV, Panina YuA, et al. Structural and functional heterogeneity of astrocytes in the brain: role in neurodegeneration and neuroinflammation. Bulletin of Siberian Medicine. 2014 Oct 28;13(5):138–48] (in Russian). doi: 10.20538/1682-0363-2014-5-138-148.
7. *Степанов А.С., Акулинин В.А., Мыцик А.В., Степанов С.С., Авдеев Д.Б.* Нейро-глио-сосудистые комплексы головного мозга после острой ишемии. Общая реаниматология. 2017;13(6):.6–17 [Stepanov AS, Akulinin VA, Mysik AV, Stepanov SS, Avdeev DB. Neuro-Glio-Vascular Complexes of the Brain After Acute Ischemia. General Reanimatology. 2017 Jan 1;13(6):6–17] (in Russian). doi: 10.15360/1813-9779-2017-6-6-17.
8. *Adeva MM, Souto G, Donapetry C, Portals M, Rodriguez A, Lamas D.* Brain edema in diseases of different etiology. Neurochemistry International. 2012 Jul;61(2):166–74. doi: 10.1016/j.neuint.2012.05.007.
9. *Akdemir G, Kaymaz F, Gursoy-Özdemir Y, Akalan N, Akdemir E.* The time course changes in expression of aquaporin 4 and aquaporin 1 following global cerebral ischemic edema in rat. Surgical Neurology International. 2016;7(1):4. doi: 10.4103/2152-7806.173316.
10. *Amaral DG, Scharfman HE, Lavenex P.* The dentate gyrus: fundamental neuroanatomical organization (dentate gyrus for dummies). The Dentate Gyrus: A Comprehensive Guide to Structure, Function, and Clinical Implications. 2007;163:3–790. doi: 10.1016/S0079-6123(07)63001-5.
11. *Bai J, Lyden PD.* Revisiting Cerebral Postischemic Reperfusion Injury: New Insights in Understanding Reperfusion Failure, Hemorrhage, and Edema. International Journal of Stroke. 2015 Jan 19;10(2):143–52. doi: 10.1111/ijs.12434.
12. *Belov Kirdajova D, Kriska J, Tureckova J, Anderova M.* Ischemia-Triggered Glutamate Excitotoxicity From the Perspective of Glial Cells. Frontiers in Cellular Neuroscience. 2020 Mar 19;14:51. doi: 10.3389/fncel.2020.00051.
13. *Bolon B, Garman R, Jensen K, Krinke G, Stuart B.* A “Best Practices” Approach to Neuropathologic Assessment in Developmental Neurotoxicity Testing—for Today. Toxicologic Pathology. 2006 Apr;34(3):296–31. doi: 10.1080/01926230600713269.
14. *Dalkara T, Alarcon-Martinez L, Yemisci M.* Pericytes in Ischemic Stroke. Advances in Experimental Medicine and Biology. 2019;1147:189–213. doi: 10.1007/978-3-030-16908-4_9.
15. *Ding Y, Liu J, Xu Y, Dong X, Shao B.* Evolutionary Adaptation of Aquaporin-4 in Yak (Bos grunniens) Brain to High-Altitude Hypoxia of Qinghai-Tibetan Plateau. High Altitude Medicine &

Biology. 2020 Mar 9. doi: 10.1089/ham.2019.0076.
16. *Dreier JP, Lemale CL, Kola V, Friedman A, Schoknecht K.* Spreading depolarization is not an epiphenomenon but the principal mechanism of the cytotoxic edema in various gray matter structures of the brain during stroke. Neuropharmacology. 2018 May;134:189–207. doi: 10.1016/j.neuropharm.2017.09.027.
17. *Duncan GJ, Simkins TJ, Emery B.* Neuron-Oligodendrocyte Interactions in the Structure and Integrity of Axons. Frontiers in Cell and Developmental Biology. 2021 Mar 8;9:653101. doi: 10.3389/fcell.2021.653101.
18. *Ferrer I, Vidal N.* Neuropathology of cerebrovascular diseases. Handbook of Clinical Neurology. 2018;(145):79–114. doi: 10.1016/B978-0-12-802395-2.00007-9.
19. *Herbert AD, Carr AM, Hoffmann E.* FindFoci: A Focus Detection Algorithm with Automated Parameter Training That Closely Matches Human Assignments, Reduces Human Inconsistencies and Increases Speed of Analysis. Lichten M, editor. PLoS ONE. 2014 Dec 5;9(12):e114749. doi: 10.1371/journal.pone.0114749.
20. *Hinzman JM, DiNapoli VA, Mahoney EJ, Gerhardt GA, Hartings JA.* Spreading depolarizations mediate excitotoxicity in the development of acute cortical lesions. Experimental Neurology. 2015 May;267:243–53. doi: 10.1016/j.expneurol.2015.03.014.
21. *Ito U, Hakamata Y, Kawakami E, Oyanagi K.* Degeneration of Astrocytic Processes and Their Mitochondria in Cerebral Cortical Regions Peripheral to the Cortical Infarction. Stroke. 2009 Jun;40(6):2173–81. doi: 10.1161/STROKEAHA.108.534990.
22. *Keep RF, Jones HC, Drewes LR.* This was the year that was: brain barriers and brain fluid research in 2019. Fluids and Barriers of the CNS. 2020 Mar 5;17(1):20. doi: 10.1186/s12987-020-00181-9.
23. *Krueger M, Mages B, Hobusch C, Michalski D.* Endothelial edema precedes blood-brain barrier breakdown in early time points after experimental focal cerebral ischemia. Acta Neuropathologica Communications. 2019 Feb 11;7(1):17. doi: 10.1186/s40478-019-0671-0.
24. *Nishi K, Tanegashima A, Yamamoto Y, Ushiyama I, Yamazaki S, Nishikawa Y, et al.* Histochemical characteristic of perivascular space in the brain with an advanced edema. Legal Medicine. 2003 Mar;5:S280–4. doi: 10.1016/s1344-6223(02)00150-5.
25. *Ooigawa H, Nawashiro H, Fukui S, Otani N, Osumi A, Toyooka T, et al.* The fate of Nissl-stained dark neurons following traumatic brain injury in rats: difference between neocortex and hippocampus regarding survival rate. Acta Neuropathologica. 2006 Jul 21;112(4):471–81. doi: 10.1007/s00401-006-0108-2.
26. *Paxinos G, Watson C.* The Rat Brain in Stereotaxic Coordinates. 5th ed. San Diego: Elsevier Academic Press; 2005.
27. *Pekny M, Pekna M.* Astrocyte Reactivity and Reactive Astrogliosis: Costs and Benefits. Physiological Reviews. 2014 Oct;94(4):1077–98. doi: 10.1152/physrev.00041.2013.
28. *Ramachandran VS.* Encyclopedia of human behavior. 2nd ed. Amsterdam. Elsevier Academic Press; 2012.
29. *Salmond CH.* Cognitive sequelae of head injury: involvement of basal forebrain and associated structures. Brain. 2004 Nov 17;128(1):189–200. doi: 10.1093/brain/awh352.
30. *Schultz C, Engelhardt M.* Anatomy of the Hippocampal Formation. Frontiers of Neurology and Neuroscience. 2014;(34):6–17. doi: 10.1159/000360925.
31. *Shi K, Tian D-C, Li Z-G, Ducruet AF, Lawton MT, Shi F-D.* Global brain inflammation in stroke. The Lancet Neurology. 2019 Nov 1;18(11):1058–66. doi: 10.1016/S1474-4422(19)30078-X.
32. *Spitz G, Bigler ED, Abildskov T, Maller JJ, O'Sullivan R, Ponsford JL.* Regional cortical volume and cognitive functioning following traumatic brain injury. Brain and Cognition. 2013 Oct;83(1):34–44. doi: 10.1016/j.bandc.2013.06.007.
33. *von Kummer R, Dzialowski I.* Imaging of cerebral ischemic edema and neuronal death. Neuroradiology. 2017 May 24;59(6):545–53. doi: 10.1007/s00234-017-1847-6.
34. *Wang Y-F, Parpura V.* Astroglial Modulation of Hydromineral Balance and Cerebral Edema. Frontiers in Molecular Neuroscience. 2018 Jun 12;11:204. doi: 10.3389/fnmol.2018.00204.

Поступила в редакцию 19.07.2021
Принята в печать 31.08.2021

Received 19.07.2021
Accepted 31.08.2021

Для цитирования: Авдеев Д.Б., Акулинин В.А., Горбунова А.В., Степанов С.С., Шоронова А.Ю., Макарьева Л.М., Кучерук А.Н., Коржук М.С. Отек-набухание как стандартная дозозависимая реакция зубчатой извилины гиппокампальной формации на острую ишемию. Журнал анатомии и гистопатологии. 2021; 10(3): 15–26. doi: 10.18499/2225-7357-2021-10-3-15-26

For citation: Avdeev D.B., Akulinin V.A., Gorbunova A.V., Stepanov S.S., Shoronova A.Yu., Makar'eva L.M., Kucheruk A.N., Korzhuk M.S. Edema-Swelling as a Standard Dose-Dependent Response of the Dentate Gyrus of the Hippocampal Formation to Acute Ischemia. Journal of Anatomy and Histopathology. 2021; 10(3): 15–26. doi: 10.18499/2225-7357-2021-10-3-15-26