ОРИГИНАЛЬНОЕ ИССЛЕДОВАНИЕ ◊ ORIGINAL ARTICLE

DOI: 10.18499/2225-7357-2020-9-3-42-48

УДК 611.843.1
03.03.04 – клеточная биология, цитология, гистология
© Л. А. Мусина, С. С. Байгильдин, З. Р. Хисматуллина, 2020

Морфологическое исследование сетчатки крыс линии WAG/Rij с пигментной дегенерацией в постнатальном онтогенезе

Л. А. Мусина[1], С. С. Байгильдин[2, 3*], З. Р. Хисматуллина[3]

[1]ФГБУ «Всероссийский центр глазной и пластической хирургии» Минздрава России, Уфа, Россия
[2]ФБУН «Уфимский НИИ медицины труда и экологии человека», Уфа, Россия
[3]ФГБОУ ВО «Башкирский государственный университет», Уфа, Россия

Цель работы – выявить особенности морфофункциональной организации сетчатки крыс линии WAG/Rij в процессе постнатального развития от 1-х суток до 360-х суток после рождения.

Материал и методы. Для исследований использована сетчатка крыс инбредной линии WAG/Rij (всего 60 глазных яблок от 30 крыс) с 1-го дня рождения до 360-х суток жизни. На парафиновых срезах, окрашенных гематоксилин и эозином, проводились стандартные гистологические исследования. Иммуногистохимическим методом определяли в сетчатке крыс экспрессию кислого глиального фибриллярного белка GFAP. Использовали мышиные моноклональные антитела (Santa Cruz Biotechnology) и универсальную систему вторичной детекции для визуализации (NovocastraTM). Сравнивали степень экспрессии белка в сетчатке крыс линии WAG/Rij в разных возрастных группах.

Результаты. Установлено, что после рождения сетчатка модельных крыс линии WAG/Rij формируется по схеме развития сетчатки крыс других линий и обретает дефинитивное строение только к концу второй недели (совпадает с открытием глаз). На 20-е сутки в сетчатке крыс WAG/Rij появляются первые признаки дистрофических и деструктивных процессов, которые по мере взросления прогрессируют и приводят к глиозу сетчатки. Увеличение экспрессии кислого глиального фибриллярного белка GFAP начинается с 30-х суток и усиливается с возрастом по мере нарастания деструктивных процессов в сетчатке.

Заключение. Раннее постнатальное развитие сетчатки крыс линии WAG/Rij, совпадающее по характеру с таковым крыс других линий, прерывается запуском деструктивных процессов в сетчатке вскоре после ее полной дифференциации. Усиливающийся в дальнейшем каскад дегенерации со временем приводит к гибели нейронов сетчатки и замещению их глиальными клетками.

Ключевые слова: *онтогенез сетчатки, дегенерация сетчатки, модель пигментного ретинита, крысы линии WAG/Rij.*

Morphological Study of the Retina of WAG/Rij Rats with Pigmentary Degeneration in Postnatal Ontogenesis

© L. A. Musina[1], S. S. Baigil'din[2, 3*], Z. R. Khismatullina[3], 2020
[1]Russian Eye and Plastic Surgery Center, Ufa, Russia
[2]Ufa Research Institute of Occupational Health and Human Ecology, Ufa, Russia
[3]Bashkir State University, Ufa, Russia

The aim of the study was to detect morphofunctional features of the retina of WAG/Rij rats during postnatal development from the 1st to the 360th day after birth.

Material and methods. The study included retina of the inbred WAG/Rij rats (60 eyeballs from 30 rats totally) from the 1st to the 360th day of life. Standard histological studies were performed on paraffin sections stained with hematoxylin and eosin. Immunohistochemical method was used to determine the expression of acidic glial fibrillar protein GFAP in the rat retina. Mouse monoclonal antibodies (Santa Cruz Biotechnology) and a universal secondary detection system (NovocastraTM) were used for imaging. The degree of protein expression in the retina of WAG/Rij rats was compared in different age groups.

Results. It was found that after birth, the retina of rat models of the WAG/Rij line is formed in the same way as the retina of rats of other strains and acquires a definitive structure only by the end of the second week (correlates with the opening of the eyes). On the 20th day, the first signs of dystrophic and destructive processes appear in the retina of WAG / Rij rats progressing as they grow older and leading to retinal gliosis. The increase in the expression of acidic glial fibrillar protein GFAP begins from the 30th day and increases with age as destructive processes in the retina increase.

Conclusion. The early postnatal development of the retina of the WAG/Rij rats, which correlates in character with the postnatal retina development of rats of other strains, is interrupted by the launch of destructive processes in the retina soon after its complete differentiation. The further intensifying cascade of degeneration over time leads to the death of retinal neurons and their replacement by glial cells.

Key words: *retinal ontogenesis, retinal degeneration, model of retinitis pigmentosa, WAG/Rij rats.*

*Автор для переписки:
Байгильдин Самат Сагадатович
Уфимский НИИ медицины труда и экологии человека, ул. Степана Кувышкина, 94, Уфа, Республика Башкортостан, 450106, Российская Федерация
*Corresponding author:
Samat Baigil'din
Ufa Research Institute of Occupational Health and Human Ecology, ul. Stepana Kuvyshkina, 94, Ufa, Republic of Bashkortostan, 460000, Russian Federation
E-mail: baigildin.samat@yandex.ru

Введение

Пигментная дегенерация сетчатки (пигментный ретинит) – группа наследственных заболеваний сетчатки, вызывающих дегенерацию фоторецепторов и пигментного эпителия сетчатки (ПЭС) и встречающаяся с частотой 1:3500–4000 во всем мире [14, 18]. В настоящее время идентифицировано 60 генов, ассоциированных с пигментным ретинитом [14]. Заболевание в крысиной модели пигментного ретинита и у людей с пигментным ретинитом характеризуется первоначальной дегенерацией фоторецепторных клеток, за которой следует снижение количества других типов клеток сетчатки, миграция клеток ПЭС, глиоз и реорганизация сетчатки [18, 11]. Имеется значительный прогресс в исследовании генетики и молекулярной биологии пигментного ретинита, однако все же неясно как эти генные дефекты приводят к гибели клеток [14]. Также на данный момент еще не существует общепринятого эффективного метода лечения пигментного ретинита [14, 18].

Актуальность темы исследования обусловлена необходимостью детального понимания процессов роста и дифференцировки структур сетчатки экспериментальных крыс линии WAG/Rij, являющихся животной моделью пигментного ретинита. Данный аспект недостаточно изучен, имеются лишь единичные сведения о строении сетчатки половозрелых крыс [1, 13, 17]. Ответы на вопросы о морфофункциональной организации сетчатой оболочки глаза крыс в постнатальном онтогенезе могут способствовать не только накоплению фундаментальных теоретических знаний, но и разработке практических мероприятий с патогенетическими подходами для лечения дегенеративно-деструктивных болезней сетчатки, как у человека, так и у животных в медицинской ветеринарии.

Цель настоящего исследования – выявить особенности морфофункциональной организации сетчатой оболочки глаза крыс линии WAG/Rij в процессе постнатального развития от 1-х суток до 360-х суток после рождения.

Материал и методы исследования

Крыс инбредной линии WAG/Rij были выращены в стандартных условиях вивария кафедры физиологии и общей биологии ФГБОУ ВО «Башкирский государственный университет», оборудованном согласно требованиям «Санитарных правил по устройству, оборудованию и содержанию экспериментально-биологических клиник (вивариев)» за № 1045-73. Крысы содержались при постоянной комнатной температуре (20–22°С), постоянном уровне влажности, интенсивности света 32–65 люкс на уровне клеток, при световом дне 14 часов, свободном доступе к стандартной еде и воде. Исследования осуществляли в соответствии с правилами проведения работ и экспериментальных животных (Приказ Минвуза от 13 ноября 1984 г. №724). При работе соблюдались международные принципы Хельсинской декларации о гуманном отношении к животным (2000 г.) и пункты Федерального закона РФ «О защите животных от жестокого обращения» от 01.01.1997 г. Сетчатку крыс WAG/Rij (всего – 60 глазных яблок от 30 крыс) изучали гистологическими методами на 1-, 5-, 10-, 15-, 20-, 30-, 60-, 120-, 180-, 360-е сутки после рождения. Для иммуногистохимических исследований были отобраны препараты сетчатки крыс на 1-, 10-, 15-, 20-, 30-, 60-, 180-, 360-е сутки после рождения (3 крысы на 1 возрастную группу). Энуклеированные глазные яблоки крыс, умерщвленных передозировкой эфира, фиксировали в 10% забуференном формалине по Лилли. После обезвоживания в спиртах восходящей концентрации образцы заливали в парафин. На роторном микротоме LEICA RM 2145 (LEICA, Germany) готовили серии срезов глазных яблок толщиной 5–8 мкм и окрашивали гематоксилином и эозином [3]. Срезы изучали и фотографировали при помощи микроскопа AXIO IMAGER-Z1 (CARL ZEISS, Germany) и микроскопа LEICA DMD 108 (LEICA, Germany). Иммуногистохимическое выявление глиального фибриллярного кислого белка (GFAP), маркера глиальных клеток, осуществлялось согласно протоколу производителя с использованием мышиных моноклональных антител (Santa Cruz Biotechnology) и универсальной системы вторичной детекции для визуализации (NovocastraTM). Парафиновые срезы глазных яблок толщиной 5 мкм после депарафинизации окрашивали в гистостейнере LEICA BOND MAX (LEICA, Germany). На срезах, докрашенных раствором гематоксилина, на микроскопе AXIO IMAGER-Z1 (CARL ZEISS, Germany), в программе Axio Vision Release 4.6 при увеличении в 400 раз измеряли площадь (в мкм^2), занимаемую окрашенным в коричневый цвет GFAP в одном поле зрения. Площадь поля зрения при общем увеличении микроскопа ×400 составляла 33834.87±2402.98 мкм^2. В качестве положительного контроля использовали срезы мозга (как ткань, содержащую большое число глиоцитов). Отрицательный контроль обеспечива-

ли, исключая первичное антитело и заменяя его неиммунной сывороткой. Анализ данных проводили с использованием программы SPSS версии 21 (IBM SPSS Statistics). Значимость различий величин между группами была оценена с помощью непараметрического критерия Краскела–Уоллиса с апостериорным множественным сравнением с помощью критерия Манна–Уитни с поправкой Бонферрони. Различия считались достоверными при $p<0.05$.

Результаты и их обсуждение

В 1-е сутки после рождения наружный ядерный слой (НЯС) и внутренний ядерный слой (ВЯС) сетчатки крыс линии WAG/Rij отдельно не дифференцируются (рис. 1). Слившиеся клеточные слои представляют собой одну сплошную довольно широкую полосу скоплений нейробластов. Слой наружных и внутренних сегментов фоторецепторов (ФР) – слой палочек и колбочек (СПК) в сетчатке крыс не выявляется. Полностью отсутствует наружный сетчатый слой (НСС). Кнаружи по границе нейробластического слоя, который также называют герминативным или пролиферативным слоем, выявляется множество фигур митоза.

Клетки этого слоя обладают очень короткими цитоплазматическими отростками, обращенными в полость между двумя еще не соединившимися нейроэпителиальными слоями. Темные ядра юных нервных клеток имеют большей частью удлиненную форму, в некоторых из них видны округлые базофильные ядрышки. По внутренней стороне общего клеточного слоя, где формируется ВЯС, располагается неширокая зона клеток с более светлыми, крупными и округлыми ядрами, отдельные – с крупными ядрышками. Далее по порядку внутрь глаза следует узкая светлая полоска внутреннего сетчатого слоя (ВСС), за которым просматривается довольно широкий ганглиозный слой (ГС), состоящий из 3–4 рядов крупных светлых клеток с ядрами, занимающими большую часть объема клеток. Между ними определяются отростки ганглиозных нейронов. Внутренняя пограничная мембрана (ВПМ) четко не очерчена.

К 5-м суткам после рождения сетчатка глаза крыс отличается увеличением количества фигур митоза по наружной границе широкого нейроэпителиального слоя (рис. 2). За счет увеличения количества нейробластов значительно утолщается и сама сетчатка. В слое нервных волокон перед ВПМ выявляются мелкие тонкостенные капилляры. На 7-е сутки лишь местами появляется узкий НСС, который создает слабо заметную границу между НЯС и ВЯС. Митотическое деление нейробластов в наружном слое, в основном, завершается, определяются единичные фигуры митоза. Сформировавшиеся наружные сегменты ФР образуют связи с клетками пигментного эпителия. Характерная морфология нейронов НЯС и ВЯС сетчатки начинает четко визуализироваться к 10-м суткам (рис. 3). Фоторецепторные клетки имеют мелкие тела с округлыми ядрами, более крупные светлые тела и ядра нейронов определяются во ВЯС. Количество клеточных рядов в ГС сетчатки уменьшается до 1–2.

На 10–15-е сутки толщина ВЯС, ВСС, НСС и СПК увеличиваются, а толщина всей сетчатки уменьшается, что обусловлено истончением остальных слоев в этот период. Результаты гистологических исследований сетчатки крыс линии WAG/Rij показали, что после рождения этапы развития сетчатки до 20-х суток не отличаются от таковых у крыс других линий, не страдающих пигментной дегенерацией, например у крыс Wistar. Начиная с 20-х суток после рождения в сетчатке крыс линии WAG/Rij появляются едва заметные признаки дистрофических процессов в виде деструкции наружных сегментов ФР и потери их связи с ПЭС, а также расширения межклеточных пространств между нервными клетками (рис. 4). На 30-е сутки после рождения перечисленные патоморфологические изменения усиливаются (рис. 5). По мере взросления животных степень проявления дистрофических и деструктивных процессов почти во всех слоях сетчатки крыс постепенно нарастает, но, несмотря на это, на препаратах сетчатки взрослых крыс WAG/Rij (60–360 суток) дифференцируются все слои дефинитивной сетчатки (рис. 6). Ганглиозные нейроны в большей своей части сохраняют целостность ядра и цитоплазмы, а внутренние отростки многих радиальных глиоцитов при этом подвергаются вакуолизации. На всех изучаемых сроках исследования у взрослых животных проявляется выраженная вакуолизация цитоплазмы, как в теле клеток, так и в отростках нервных нейронов, а также сильное расширение межклеточных пространств, вероятно вследствие отечности глиальных клеток. Отдельные нейроны подвергаются полной деструкции. В слое НВ и ВСС во многих участках также выявляются признаки отека, за счет чего эти слои выглядят довольно широкими (рис. 7). Определяется расширение и кровенаполнение сосудов сетчатки, что также свидетельствует о патологии.

Установлено, что радиальная глия при разрушении нейронов в сетчатке реагирует, подобно астроцитам мозга, накапливая GFAP, имеющий большое значение для фибриллогенеза в глиоцитах [10, 11]. На гистологических препаратах сложно дифференцировать глиоциты, для лучшей их визуализации мы использовали иммуногистохимический метод с применением моноклональных антител к GFAP, являющегося их маркером.

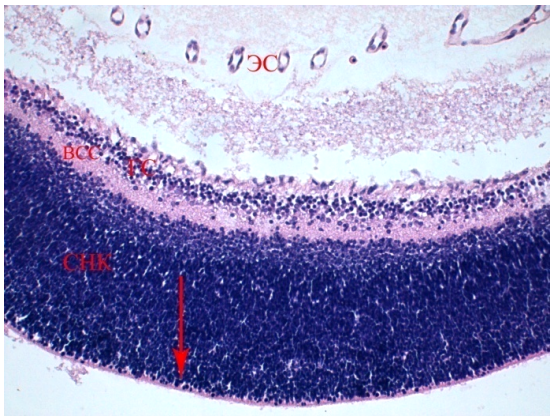

Рис. 1. Сетчатка крысы линии WAG/Rij в 1-е сутки после рождения. СНК – нейробластический слой; ВСС – внутренний сетчатый слой; ГС – ганглиозный слой; ↑ – герминативный слой; ЭС – эмбриональные сосуды в стекловидном теле. Окраска гематоксилином и эозином. Ув. 200.



Рис. 2. Сетчатка крысы линии WAG/Rij на 5-е сутки после рождения. Увеличение количества фигур митозов (↑) в герминативном слое. СНК – нейробластический слой. Окраска гематоксилином и эозином. Ув. 400.

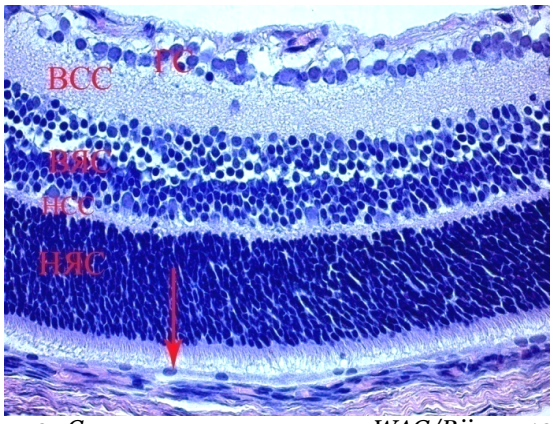

Рис. 3. Сетчатка крысы линии WAG/Rij на 10-е сутки после рождения. НЯС – наружный ядерный слой; НСС – наружный сетчатый слой; ВЯС – внутренний ядерный слой; ВСС – внутренний сетчатый слой; ГС – ганглиозный слой; слой пигментного эпителия – ↑. Окраска гематоксилином и эозином. Ув. 200.

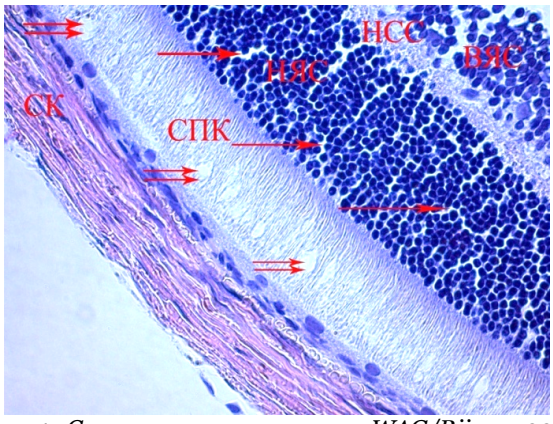

Рис. 4. Сетчатка крысы линии WAG/Rij на 20-е сутки после рождения. Расширение межклеточных пространств (↑) в наружном (НЯС) и внутреннем ядерном слоях (ВЯС). ↑↑ – деструкция наружных сегментов фоторецепторов. СПК – слой палочек и колбочек; НСС – наружный сетчатый слой; СК – склера. Окраска гематоксилином и эозином. Ув. × 200.

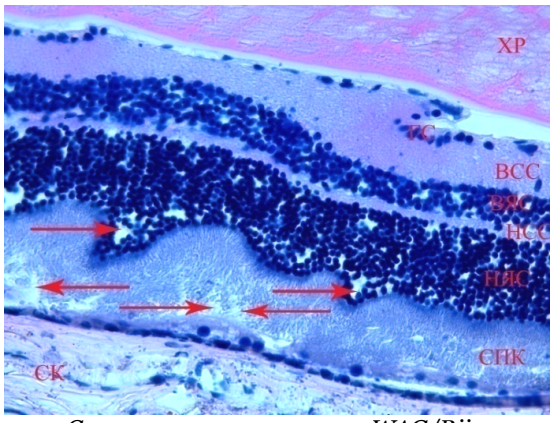

Рис. 5. Сетчатка крысы линии WAG/Rij на 30-е сутки после рождения. Усиление признаков деструктивных процессов (↑) во всех слоях. СК – склера; ПЭС – пигментный эпителий сетчатки; СПК – слой палочек и колбочек; НЯС – наружный ядерный слой; ВЯС – внутренний ядерный слой; ВСС – внутренний сетчатый слой; ГС – слой ганглиозных нейронов; Х – хрусталик. Окраска гематоксилином и эозином. Ув. 200.

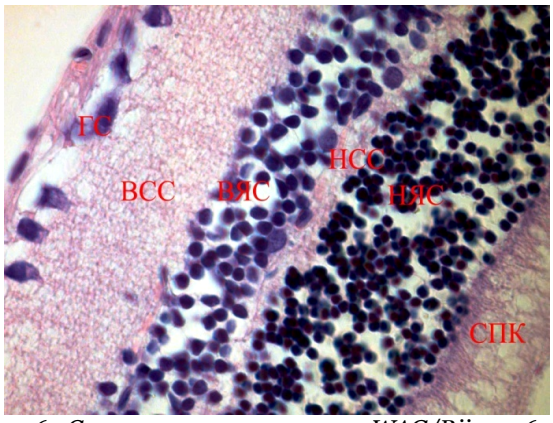

Рис. 6. Сетчатка крысы линии WAG/Rij на 60-е сутки после рождения. СПК – слой палочек и колбочек; НЯС – наружный ядерный слой; НСС – наружный сетчатый слой; ВЯС – внутренний ядерный слой; ВСС – внутренний сетчатый слой; ГС – слой ганглиозных нейронов. Окраска гематоксилином и эозином. Ув. 400.

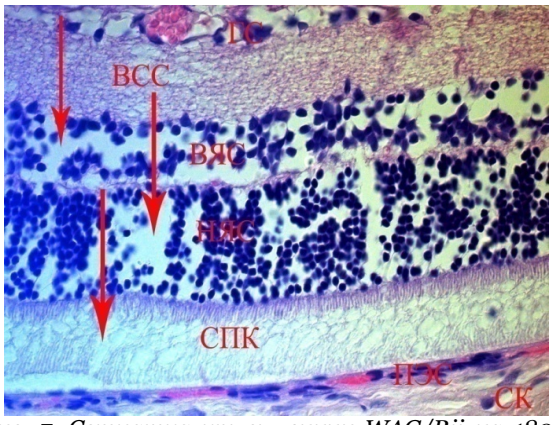

Рис. 7. Сетчатка крысы линии WAG/Rij на 180-е сутки после рождения. Выраженный отек сетчатки(↑). СК – склера; ПЭС – пигментный эпителий сетчатки; СПК – слой палочек и колбочек; НЯС – наружный ядерный слой; ВЯС – внутренний ядерный слой; ВСС – внутренний сетчатый слой; ГС – слой ганглиозных нейронов. Окраска гематоксилином и эозином. Ув. 200.

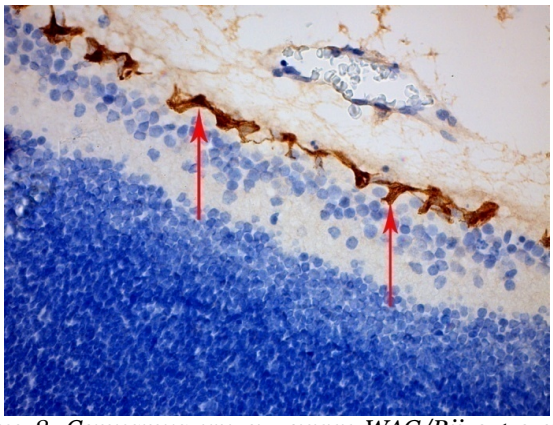

Рис. 8. Сетчатка крысы линии WAG/Rij в 1-е сутки после рождения. Экспрессия GFAP (коричневый цвет, указано ↑) в области ВГМ (внутренней глиальной мембраны). Иммунопероксидазный метод с докраской гематоксилином. Ув. 400.

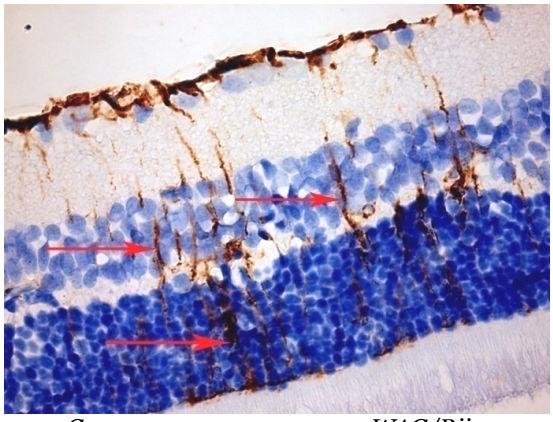

Рис. 9. Сетчатка крысы линии WAG/Rij на 30-е сутки после рождения. Умеренно выраженная экспрессия GFAP (коричневый цвет, указано↑). Иммунопероксидазный метод с докраской гематоксилином. Ув. 400.

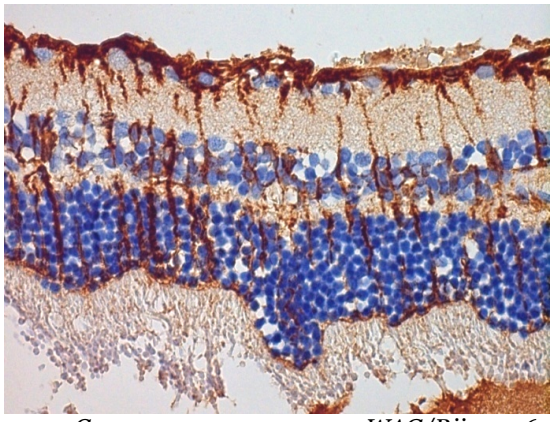

Рис. 10. Сетчатка крысы линии WAG/Rij на 360-е сутки после рождения. Выраженная экспрессия GFAP (коричневый цвет). Иммунопероксидазный метод с докраской гематоксилином. Ув. 400.

Наши исследования показали, что с 1-х и до 15-х суток после рождения в сетчатке крыс линии WAG/Rij GFAP слабо дифференцируется в виде коричневого окрашивания только в области ВПМ во внутренних отростках радиальных глиоцитов (рис. 8). Такая картина экспрессии характерна для сетчатки крыс других линий, например той же линии Wistar [4, 11].

На 20-е сутки после рождения крыс WAG/Rij степень экспрессии белка в ткани усиливается несущественно, редкие мелкие коричневые вкрапления появляются в глубоких слоях, что совпадает с началом дистрофических и деструктивных процессов в нейронах сетчатки и замещением их глиоцитами. На 30-е сутки после рождения крыс экспрессия GFAP становится довольно заметной почти во всех слоях сетчатки (рис. 9). В сроки от 60-х до 360-х суток после рождения в сетчатке крыс линии WAG/Rij белок экспрессируется более интенсивно, с возрастом степень его экспрессии усиливается (рис. 10).

Нами была проведена систематизация полученных количественных данных после измерения на препаратах сетчатки крыс WAG/Rij площади экспрессии GFAP. С помощью критерия Краскела–Уоллиса была оценена значимость различий средних величин экспрессии GFAP в сетчатке крыс между возрастными группами. Значимость различий была меньше 0.05. Были выполнены апостериорные попарные сравнения с помощью критерия Манна–Уитни. Поправку Бонферрони считали как $\alpha/m=0.05/28=0.00178$ (α–уровень значимости; m-число проверяемых гипотез). Различия средних величин между группами статистически были значимы, начиная с возраста 30 суток и более (табл. 1). Графическое сравнение площадей экспрессии GFAP на препаратах представлено на рис. 11. Гистограмма наглядно иллюстрирует

Таблица 1

Апостериорные попарные сравнения средних величин экспрессии GFAP на препаратах сетчатки крыс линии WAG/Rij с помощью критерия Манна–Уитни с поправкой Бонферрони

Дни	Д1	Д10	Д15	Д20	Д30	Д60	Д180
Д10	,274	–	–	–	–	–	–
Д15	,018	0,076	–	–	–	–	–
Д20	,002	,053	,871	–	–	–	–
Д30	,000*	,000*	,000*	,000*	–	–	–
Д60	,000*	,000*	,000*	,000*	,000*	–	–
Д180	,000*	,000*	,000*	,000*	,000*	,000*	–
Д360	,000*	,000*	,000*	,000*	,000*	,000*	,000*

Примечание: знаком * отмечены вероятности меньшие 0.00178, указывающие на статистически значимые различия средних.

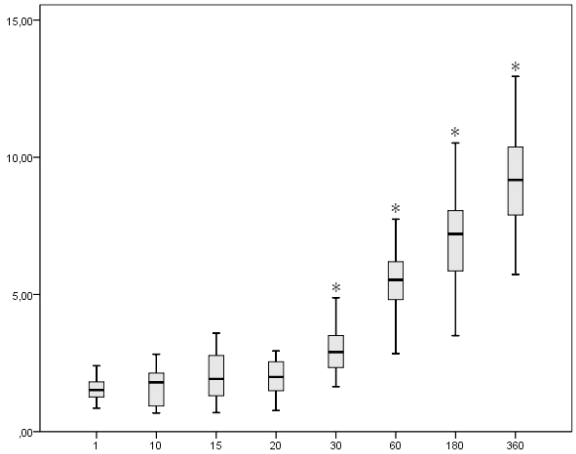

Рис. 11. Диаграмма площади экспрессии GFAP на препаратах сетчатки крыс линии WAG/Rij. По оси абсцисс – сутки, по оси ординат – площадь экспрессии GFAP в μm². Данные представлены в виде медианы и значений 25-го и 75-го процентилей. Звездочкой отмечены значимые различия средних (при p<0.05) между группами.

динамику увеличения площади экспрессии GFAP на препаратах сетчатки в каждой последующей возрастной группе, начиная с 30-х суток.

У крыс линии WAG/Rij снижена экспрессия ауторецептора дофамина D2S, что приводит к повышению синтеза и выделения дофамина из пресинаптической терминали дофаминергического синапса [2]. Дофамин в сетчатке могут выделять дофаминэргические амакриновые клетки и интерплексиформные клетки [6, 19]. Функции дофамина в сетчатке связаны с циркадной регуляцией, переходом от скотопического зрения к фотопическому, выживанием клеток и ростом глаз [19].

Нарушение циркадных ритмов может вызвать такие заболевания, как глаукома или дегенеративные заболевания сетчатки [5]. Интересным является факт, что у крыс WAG/Rij в межколенчатой пластинке (зоне в таламусе, получающей информацию от сетчатки и вовлеченной в регулирование циркадных ритмов) наблюдается повышенная экспрессия GFAP астроцитами [8]. У крыс WAG/Rij было показано увеличение частоты осцилляторных активностей в подкорковой зрительной системе, которые могут возникнуть в результате нейрофизиологических изменений в сетчатке [9].

Интересно, что метаболизм дофамина приводит к генерации реактивных форм кислорода, обнаруживающихся при болезни паркинсона [15]. Также, антагонисты дофамина могут повышать амплитуду b-волны на электроретинограмме при ишемии сетчатки, что коррелирует с усилением кровотока сетчатки при действии этих антагонистов [7].

Было предположено [12], что потеря клеток Мюллера у крыс WAG/Rij являются причиной дальнейшего каскада дегенерации сетчатки. У клеток Мюллера сетчатки млекопитающих также были выявлены рецепторы дофамина D2 [6].

У взрослых крыс линии WAG/Rij патологические изменения обнаруживаются и в ПЭС, а, как известно, ПЭС обеспечивает жизнедеятельность фоторецепторов [1]. Таким образом, несостоятельность клеток ПЭС может быть одной из причин дегенерации сетчатки крыс линии WAG/Rij.

Выводы

1. К моменту рождения крысы линии WAG/Rij не имеют окончательно установленного (дефинитивного) строения сетчатки, что согласуется с данными о постнатальном развитии сетчатки крыс, не страдающих пигментной дегенерацией. В сетчатке новорожденных крыс продолжается интенсивное деление нейробластов в герминативном (пролиферативном) слое; отсутствует связь с пигментным эпителием; нет разделения наружным сетчатым слоем на наружный и внутренний ядерные слои (разделение начинается на 7-е сутки); ганглиозный слой состоит из 3–4 рядов нейронов, в отличие от такового у взрослых крыс (1–2 ряда).
2. После рождения этапы развития сетчатки крыс линии WAG/Rij до 20-х суток не отличаются от таковых у немодельных крыс (по литературным данным). Начиная с 20-х суток после рождения в сетчатке крыс линии WAG/Rij появляются первые признаки дистрофических и деструктивных процессов, которые по мере

взросления животных прогрессируют.

3. В сетчатке крыс линии WAG/Rij с 30-х суток определяется повышение уровня экспрессии глиального фибриллярного кислого белка GFAP (маркера глиоза), усиливающегося с возрастом и совпадающего по темпам с усилением деструктивных процессов в сетчатке.

Конфликт интересов

Авторы заявляют об отсутствии конфликта интересов.

Список литературы / References

1. *Балхиева Л.Х., Хисматуллина З.Р., Мусина Л.А.* Морфология сетчатки крыс линии WAG/Rij с различиями генотипа по локусу Taq 1ADRD2. Вестник Башкирского государственного аграрного университета. 2013;(1):47–9 [Balkhieva L, Khismatullina Z, Musina L. The retinal morphology of WAG/Rij rats with differences of genotype as per Taq 1A DRD2 locus. Vestnik Bashkir State Agrarian University. 2013;(1):47–9] (in Russian).
2. *Леушкина Н.Ф., Ахмадеев А.В.* Особенности двигательной активности и исследовательской деятельности крыс, имеющих различия в экспрессии изоформ Д2-рецептора. Фундаментальные исследования. 2014; (9-11):2465–8 [Leushkina NF, Akhmadeev AV. Peculiarities of locomotor activity and research action in rats with differences in the expression of isoforms of receptor D2. Fundamental research. 2014;(9-11): 2465–8] (in Russian).
3. *Саркисов Д.С., Перов Ю.Л.* Руководство по гистологической технике. М.: Медицина. 1996. 242. [Sarkisov DS, Perov YuL. Rukovodstvo po gistologicheskoi tekhnike. Moscow: Meditsina. 1996. 242] (in Russian).
4. *Berner AK, Brouwers O, Pringle R, Klaassen I, et al.* Protection against methylglyoxal-derived AGEs by regulation of glyoxalase 1 prevents retinal neuroglial and vasodegenerative pathology. Diabetologia. 2012;55(3):845–54. doi: 10.1007/s00125-011-2393-0
5. *Besharse JC, McMahon DG.* The Retina and Other Light-sensitive Ocular Clocks. Journal of Biological Rhythms. 2016 Apr 19;31(3):223–43. doi: 10.1177/0748730416642657
6. *Biedermann B, Fröhlich E, Grosche J, Wagner H-J, Reichenbach A.* Mammalian Müller (glial) cells express functional D2 dopamine receptors. NeuroReport. 1995 Mar;6(4):609–12. doi: 10.1097/00001756-199503000-00006
7. *Chiou GCY., Li BHP.* Effects of Dopamine Antagonists on Retinal B-Wave Recovery After Retinal Ischemia. Journal of Ocular Pharmacology and Therapeutics. 1993 Jan;9(2):179–85. doi: 10.1089/jop.1993.9.179
8. *Chrobok L, Palus K, Jeczmien-Lazur JS, Chrzanowska A, Kepczynski M, Lewandowski MH.* Disinhibition of the intergeniculate leaflet network in the WAG/Rij rat model of absence epilepsy. Experimental Neurology. 2017 Mar;289:103–16. doi: 10.1016/j.expneurol.2016.12.014
9. *Chrobok L, Palus-Chramiec K, Jeczmien-Lazur JS, Lewandowski MH.* Altered oscillation frequencies in the lateral geniculate complex in the rat model of absence epilepsy. Epilepsy Research. 2019 Nov;157:106212. doi: 10.1016/j.eplepsyres.2019.106212
10. *Devoldere J, Peynshaert K, De Smedt SC, Remaut K.* Müller cells as a target for retinal therapy. Drug Discovery Today. 2019 Aug;24(8):1483–98. doi: 10.1016/j.drudis.2019.01.023
11. *Fernández-Sánchez L, Lax P, Campello L, Pinilla I, Cuenca N.* Astrocytes and Müller Cell Alterations During Retinal Degeneration in a Transgenic Rat Model of Retinitis Pigmentosa. Frontiers in Cellular Neuroscience. 2015 Dec 22;9:484. doi: 10.3389/fncel.2015.00484
12. *Lai VL, Rana MW.* Folding of photoreceptor cell layer: a new form of retinal lesion in rat. Invest Ophthalmol Vis Sci. 1985;26(5):771–4.
13. *Lai YL, Jacoby RO, Jones AM., Papermaster D.S.* A new form of hereditary retinal degeneration in Wag/Rij rats. Invest Ophthalmol. 1975;14(1):62–7.
14. *LaVail MM, Nishikawa S, Steinberg RH, Naash M, et al.* Phenotypic characterization of P23H and S334ter rhodopsin transgenic rat models of inherited retinal degeneration. Exp Eye Res. 2018;167:56–90. doi: 10.1016/j.exer.2017.10.023
15. *Lev N, Ickowicz D, Barhum Y, Lev S, Melamed E, Offen D.* DJ-1 protects against dopamine toxicity. J Neural Transm (Vienna). 2009;116(2):151–60. doi: 10.1007/s00702-008-0134-4
16. *Nakazawa M, Hara A, Ishiguro S.* Optical coherence tomography of animal models of retinitis pigmentosa: From animal studies to clinical applications. Biomed Res Int. 2019; 2019: 8276140. doi: 10.1155/2019/8276140
17. *O'steen WK, Donnelly JE.* Chronologic analysis of variations in retinal damage in two strains of rats after short-term illumination. Invest Ophthalmol Vis Sci. 1982;22(2):252–5.
18. *Yoshizawa K, Emoto Y, Tsubura A.* N-methyl-N-nitrosourea-induced retinal degeneration in rats: a reliable animal model of retinitis pigmentosa for the development of new therapeutic strategies. In: A Hogarth (ed). Recent Advances in Eye Research. New York: Nova Science Publishers; 2015.
19. *Witkovsky P.* Dopamine and retinal function. Documenta Ophthalmologica. 2004;108(1):17–39. doi: 10.1023/b:doop.0000019487.88486.0a

Поступила в редакцию 29.07.2020
Принята в печать 2.09.2020

Received 29.07.2020
Accepted 2.09.2020

Для цитирования: Мусина Л.А., Байгильдин С.С., Хисматуллина З.Р. Морфологическое исследование сетчатки крыс линии WAG/Rij с пигментной дегенерацией в постнатальном онтогенезе. Журнал анатомии и гистопатологии. 2020; 9(3): 42–48. doi: 10.18499/2225-7357-2020-9-3-42-48

For citation: Musina L.A., Baigil'din S.S., Khismatullina Z.R. Morphological study of the retina of WAG/Rij rats with pigmentary degeneration in postnatal ontogenesis. Journal of Anatomy and Histopathology. 2020; 9(3): 42–48. doi: 10.18499/2225-7357-2020-9-3-42-48