МЕТОДИКИ ИССЛЕДОВАНИЯ ◊ RESEARCH METHODS

DOI: 10.18499/2225-7357-2020-9-2-100-105

УДК 576.08
03.03.04 – клеточная биология, цитология, гистология
© Коллектив авторов, 2020

Метод двойного иммунофлуоресцентного окрашивания для изучения кровеносных сосудов

В. В. Гусельникова*, В. С. Яковлев, М. А. Сырцова, Д. Э. Коржевский

ФГБНУ «Институт экспериментальной медицины», Санкт-Петербург, Россия

Выявление кровеносных сосудов и оценка их функционального состояния является важной задачей современной гистологии.

Целью представленной работы стала разработка метода двойного иммунофлуоресцентного окрашивания для изучения разных типов кровеносных сосудов в легком крысы.

Материал и методы. Материалом для исследования служили образцы правого и левого легкого половозрелых (3–5 мес) крыс-самцов породы Вистар (n=5). Для выявления кровеносных сосудов использовали кроличьи поликлональные антитела к фактору Виллебранда (Agilent, США) и мышиные моноклональные (клон 1A4) антитела к гладкомышечному α-актина (Agilent, США). Анализ препаратов проводили с применением метода конфокальной лазерной микроскопии.

Результаты. В рамках представленной работы был разработан протокол двойного иммунофлуоресцентного окрашивания, позволяющий с высокой селективностью выявлять кровеносные сосуды разных типов в легком крысы. Использование в качестве одного из маркеров фактора Виллебранда позволяет легко идентифицировать эндотелий кровеносных сосудов. Добавление второго маркера – гладкомышечного α-актина – дает возможность выявлять слой гладких моицитов, особенности строения которого позволяют определить тип кровеносного сосуда (его принадлежность к артериальному или венозному руслу). Предложенный протокол характеризуется хорошей воспроизводимостью и позволяет получать препараты высокого качества. Вследствие высокой специфической иммунореактивности используемых антител из протокола окраски может быть удален этап теплового демаскирования антигенов, что делает его менее трудоемким, сокращает время изготовления препаратов и обеспечивает лучшую сохранность срезов. Использование в качестве маркеров фактора Виллебранда и гладкомышечного α-актина делает возможным оценку не только структуры, но и функционального статуса изучаемых кровеносных сосудов, что обуславливает перспективность использования предложенного метода для научных и клинико-диагностических исследований.

Ключевые слова: *кровеносные сосуды, фактор Виллебранда, гладкомышечный α-актин, эпителий, гладкие миоциты, конфокальная микроскопия.*

Double Immunofluorescence Staining for Blood Vessel Study

© V. V. Gusel'nikova*, V. S. Yakovlev, M. A. Syrtsova, D. E. Korzhevskii, 2020
Institute of Experimental Medicine, St. Petersburg, Russia

Detection of blood vessels and assessment of their functional state is an acute issue of modern histology.

The aim of the study was to develop a double immunofluorescence staining technique to study different types of blood vessels in the rat lung.

Material and methods. The study included samples of the right and left lungs of sexually mature (3–5 months) male Wistar rats (n=5). Rabbit polyclonal antibodies to von Willebrand factor (Agilent, USA) and mouse monoclonal (clone 1A4) antibodies to smooth muscle α-actin (Agilent, USA) were applied to detect blood vessels. Sections were analyzed using the method of confocal laser microscopy.

Results. In the study the authors designed a double immunofluorescence protocol, which allows highly selective detection of blood vessels of various types in the rat lung. The use of von Willebrand factor as one of the markers facilitates blood vessel endothelium identification. Application of the second marker – smooth muscle α-actin – allows identifying a layer of smooth myocytes; and their structural features provide detection of the blood vessel type (whether it belongs to the arterial or venous bed). The proposed protocol is characterized by good reproducibility and allows producing high quality drugs. Due to the high specific immunoreactivity of the antibodies used, the stage of thermal unmasking of antigens can be removed from the staining protocol, which makes it less time-consuming, shortens the preparation time of the sections and ensures their better preservation. The use of von Willebrand factor and smooth muscle α-actin as markers allow evaluating not only the structure, but also the functional status of the studied blood vessels. This provides application of the proposed method for scientific and clinical diagnostic studies.

Key words: *blood vessels, von Willebrand factor, smooth muscle α-actin, epithelium, smooth myocytes, confocal microscopy.*

*Автор для переписки:
Гусельникова Валерия Владимировна
Институт экспериментальной медицины, ул. Академика Павлова, 12, Санкт-Петербург, 197376, Российская Федерация
*Corresponding author:
Valeriya Gusel'nikova
Institute of Experimental Medicine, ul. Akademika Pavlova, 12, St. Petersburg, 197376, Russian Federation
E-mail: Guselnicova.Valeriia@yandex.ru

Введение

Выявление кровеносных сосудов, а также оценка их функционального состояния является важной задачей современной гистологии. Идентифицировать кровеносные сосуды можно с применением различных гистологических методов. В классической гистологии наиболее широко используется обзорная окраска тканей гематоксилином и эозином [8, 16]. Однако, применение данной методики с целью изучения кровеносных сосудов сопряжено с рядом трудностей. Так, после окрашивания гематоксилином и эозином невозможно использование компьютерной системы анализа изображений и автоматизированной системы подсчета (например, ImageJ), так как окраска сосудов недостаточно специфична для задания параметров работы программы. Это сильно усложняет процесс подсчета кровеносных сосудов, особенно в хорошо васкуляризованных тканях. Кроме того, при окрашивании гематоксилином и эозином кровеносные и лимфатические сосуды характеризуются высоким морфологическим сходством, что часто не позволяет с полной уверенностью их дифференцировать. Отмечено, что с этим сопряжено большое количество ошибок в исследованиях, направленных на изучение кровеносных сосудов в разных тканях [8, 14].

Решить возникающие при использовании классических гистологических методик трудности позволяют высокоселективные и чувствительные методы иммуногистохимии (ИГХ). В настоящее время одним из наиболее надежных маркеров кровеносных сосудов считается фактор Виллебранда (ФВ). ФВ – гликопротеид, который синтезируется в эндотелиоцитах кровеносных сосудов и накапливается в составе особых цитоплазматических включений – телец Вейбеля–Паладе [2, 11]. Использование антител против ФВ позволяет селективно выявлять эндотелиальную выстилку кровеносных (но не лимфатических) сосудов, что обуславливает широкое использование ИГХ реакции на ФВ для визуализации кровеносных сосудов в разных органах [4, 5, 12, 17, 18]. Однако, постановка монореакции на ФВ не позволяет определить тип выявляемого кровеносного сосуда (его принадлежность к артериальному или венозному руслу), что может быть важным при проведении ряда исследований (например, связанных с изучением патологии сосудов артериального или венозного русла). В этом случае необходимым представляется разработка такого протокола окраски, применение которого позволило бы не только селективно выявлять кровеносные сосуды на парафиновых срезах, но и одновременно определять их тип.

Легкие являются удобным объектом для разработки такой методики. Они получают кровь из двух источников – легочных артерий, несущих венозную кровь от правого желудочка сердца, и бронхиальных артерий, которые отходят от аорты и несут артериальную кровь. Легочные сосуды составляют малый круг кровообращения и выполняют функцию газообмена, в то время как система бронхиальных сосудов принадлежит большому кругу кровообращения и обеспечивает питание самих легких [3]. Еще одной особенностью кровеносной системы легких является высокое разнообразие структуры сосудистой стенки, которая изменяется на всем протяжении легочного кровотока (от артерии до вены) [15].

Целью настоящей работы стала разработка метода двойного иммунофлуоресцентного окрашивания для изучения различных типов кровеносных сосудов в легком крысы.

Материал и методы исследования

Материалом для исследования служили образцы правого и левого легких половозрелых (3–5 мес) крыс-самцов породы Вистар (n=5). Все процедуры проведены в соответствии с правилами Европейской Конвенции ET/S 129 (1986) и директивами 2010/63/EU. Материал фиксировали в цинк–этанол–формальдегиде [9] и заливали в парафин. Из парафиновых блоков готовили срезы толщиной 7 мкм, которые наклеивали на стекла со специальным адгезивным покрытием (ThermoScientific, Германия). Для проверки необходимости проведения процедуры теплового демаскирования антигенов часть препаратов подвергали нагреванию в модифицированном цитратном буфере S1700 (pH=6.0, Agilent, США) в течение 20 мин. В качестве первичных реагентов использовали кроличьи поликлональные антитела против ФВ (Agilent, США) и мышиные моноклональные (клон 1A4) антитела против гладкомышечного α-актина (Agilent, США). В качестве вторичных реагентов применяли моновалентный Fab-фрагмент антикроличьего иммуноглобулина осла, конъюгированный с флуорохромом Rhodamine Red-X (RRX) (Jackson ImmunoReaserch, США), и моновалентный Fab-фрагмент антимышиного иммуноглобулина осла, меченный биотином (Jackson ImmunoReaserch, США), а также конъюгат стрептавидина с флуорохромом Cy-2 (Jackson ImmunoReaserch, США). Для подкраски ядер использовали ядерный флуоресцентный краситель Hoechst 33342 (Invitrogen, США).

Анализ препаратов проводили с помощью конфокального лазерного микроскопа LSM800 (Zeiss, Германия), оснащенного диодными лазерами 405, 488, 561, 640 нм.

Результаты и их обсуждение

В результате варьирования разведений первичных антител, отработки различных режимов инкубации с первичными и вторичными реагентами, проверки необходимости процедуры теплового демаскирования антигена был установлен оптимальный протокол обработки препаратов. Согласно этому протоколу после депарафинирования срезы следует последовательно промыть в дистиллированной воде (5 мин) и 0.01 М фосфатно-солевом буфере, pH=7.4 (5 мин). Далее, без проведения процедуры теплового демаскирования антигенов на срезы необходимо нанести Protein Block (Spring Bioscience, США) и оставить на 10 мин при комнатной температуре для блокировки неспецифического связывания антител. После этого следует удалить Protein Block со срезов, и, не промывая препараты, нанести на них смесь первичных антител. Смесь рекомендуется готовить в пробирке типа «эппендорф», смешивая равные объемы раствора кроличьих поликлональных антител к фактору Виллебранда (в разведении 1:800) и раствора мышиных моноклональных антител против гладкомышечного α-актина (разведение производителя). Срезы необходимо инкубировать в смеси первичных антител в течение 90–96 ч в термостате при температуре 27°С, поместив препараты во влажные камеры. После окончания времени инкубации препараты следует промыть в фосфатно-солевом буфере (10 мин, на шейкере) и нанести на них смесь вторичных реагентов. Данную смесь также готовят в пробирке типа «эппендорф», смешивая равные объемы раствора моновалентного Fab-фрагмента антикроличьего иммуноглобулина осла, конъюгированного с флуорохромом Rhodamine Red-X (RRX) (в разведении 1:25), и моновалентного Fab-фрагмента антимышиного иммуноглобулина осла, меченного биотином (в разведении 1:100). В смеси вторичных антител срезы необходимо инкубировать в течение 3 ч 30 мин во влажных камерах при температуре 27°С. После окончания времени инкубации смесь следует удалить со срезов и промыть препараты в фосфатно-солевом буфере (10 мин, на шейкере), после чего нанести на них конъюгат стрептавидина с флуорохромом Cy-2 (в разведении 1:200) и инкубировать препараты в течение 40 мин при температуре 27°С во влажных камерах. После окончания времени инкубации и промывки в фосфатно-солевом буфере (5 мин, на шейкере) на срезы рекомендуется нанести ядерный флуоресцентный краситель Hoechst 33342 (в разведении 1:1000) и инкубировать в течение 40 мин при температуре 27°С во влажных камерах. Далее препараты следует последовательно промыть в фосфатно-солевом буфере (5 мин) и дистиллированной воде (5 мин), после чего заключить в водорастворимую среду Fluorescence Mounting Medium (Agilent, США), предварительно удалив воду вокруг срезов фильтровальной бумагой.

Предложенный протокол окраски характеризуется хорошей воспроизводимостью и позволяет получать препараты высокого качества. Вследствие высокой селективности используемых антител к ФВ и гладкомышечному α-актину из протокола окраски может быть удален этап теплового демаскирования антигенов, что делает его менее трудоемким, сокращает время изготовления препаратов и обеспечивает лучшую сохранность срезов. Исключение этапа нагревания срезов позволяет сохранить структуру клеточных ядер, что делает возможным их четкое выявление с помощью ДНК-связывающих флуоресцентных красителей (Hoechst, DAPI и др.). Результаты применения разработанного протокола представлены на рисунке.

В результате проведенного окрашивания эндотелиальные клетки, содержащие ФВ, проявляют красную флуоресценцию, которая характеризуется высокой интенсивностью (рис. 1, а–г, красный цвет). Фоновая флуоресценция окружающих тканей полностью отсутствует. Это позволяет легко идентифицировать эндотелий кровеносных сосудов уже на малом увеличении микроскопа (×10). На большом увеличении (×63, иммерсионный объектив) в цитоплазме эндотелиоцитов четко идентифицируются ФВ-содержащие структуры – тельца Вейбеля–Паладе, которые имеют вид многочисленных гранул округлой формы (рис. 1, б, красный цвет). Количество и характер распределения этих телец варьирует даже в пределах эндотелия одного сосуда. При невысокой плотности гранул их границы отчетливо видны, что позволяет идентифицировать отдельные тельца в цитоплазме эндотелиоцитов. Цитоплазма некоторых клеток выглядит равномерно окрашенной (отдельные гранулы не визуализируются), что, вероятно, обусловлено высокой плотностью телец Вейбеля–Паладе (рис. 1, б, красный цвет). Предварительное нагревание срезов в цитратном буфере не оказывает влияния на интенсивность флуоресценции эндотелия (рис. 1, а, красный цвет).

Важно отметить, что помимо эндотелиоцитов продукт иммунофлуоресцентной реакции на ФВ был обнаружен нами в просвете кровеносных сосудов в виде точечных дискретных структур (рис. 1, в, головка стрелки). По всей видимости, эти структуры соответствуют α-гранулам тромбоцитов, для которых также характерно наличие ФВ [2, 13]. Это

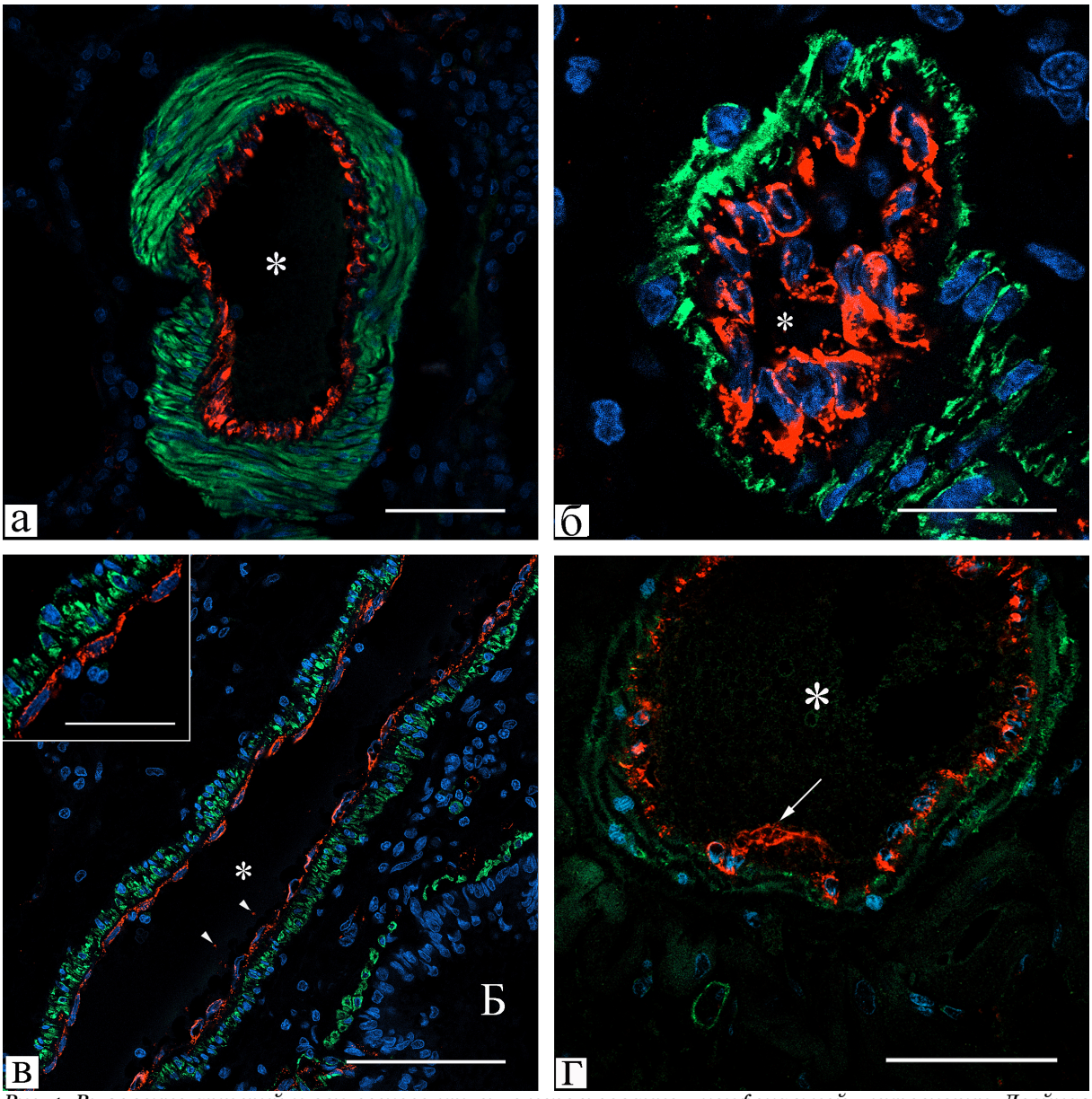

Рис. 1. Выявление артерий и вен легкого крысы с использованием конфокальной микроскопии. Двойная иммуногистохимическая реакция на гладкомышечный α-актин, визуализация с помощью флуорохрома Cy2 (зеленый цвет), и фактор Виллебранда, визуализация с помощью флуорохрома Rhodamine-Red X (красный цвет). Ядра клеток подкрашены флуоресцентным красителем Hoechst 33342 (синий цвет). Обозначения: а – результат использования протокола, включающего этап теплового демаскирования антигенов, б–г – результат использования протокола без этапа теплового демаскирования антигенов. а – поперечный срез легочной артерии, б – участок легочной артерии, снятый на большом увеличении микроскопа (×63, масляная иммерсия), в – продольный срез легочной артерии, которая сопровождает бронх (Б), г – поперечный срез вены. Звездочка – просвет кровеносного сосуда, стрелка – пристеночный тромб, головка стрелки – тромбоциты в просвете сосуда. Масштабный отрезок равен 50 мкм (а, в, г) и 20 мкм (б, в, на вставке).

делает ФВ удобным маркером для проведения исследований, связанных с изучением процессов тромбообразования. Известно, что ФВ вовлечен в процесс агрегации циркулирующих тромбоцитов и обеспечивает их связывание с эндотелиальными клетками поврежденного сосуда, участвуя в формировании пристеночного тромба [2, 13]. Очевидно, что в этом случае ФВ должен присутствовать в составе тромба, что делает возможным визуализацию тромба с помощью применения антител к ФВ. Данная возможность была продемонстрирована нами на препаратах одного из исследованных случаев, где формирующийся пристеночный тромб четко визуализировался в просвете легочной вены (рис. 1, г, стрелка).

Иммунофлуоресцентная реакция на α-актин также характеризуется высокой интенсивностью, позволяя легко идентифицировать гладкомышечные клетки (ГМК) в стенках кровеносных сосудов (рис. 1, а–г, зеленый цвет, звездочкой обозначен просвет сосуда) и бронхов (рис. 1, в, Б). Предварительное нагревание срезов в цитратном буфере не оказывает существенного влияния на интенсивность флуоресценции α-актина (рис. 1, а,

зеленый цвет). Продукт иммунофлуоресцентной реакции (зеленая флуоресценция) распределен равномерно в цитоплазме ГМК. В большинстве случаев границы между гладкомышечными клетками различимы, что позволяет судить об их размерах и форме (рис. 1, а, в, зеленый цвет).

Постановка ИГХ реакции на гладкомышечный α-актин дает возможность различать артерии и вены, основываясь на особенностях строения слоя ГМК [10]. В стенках артерий содержится несколько плотно упакованных слоев ГМК, ориентированных циркулярно. Кроме того, легочные артерии всегда сопровождают воздухоносные пути, располагаясь в непосредственной близости от них. На представленных препаратах воздухоносные пути легко идентифицируются за счет наличия слоя ГМК при отсутствии ФВ в эндотелии (рис. 1, в, Б). Легочные вены, в отличие от артерий, характеризуются слабо выраженным прерывистым слоем ГМК (рис. 1, г), которые часто охватывают сосуд не полностью. Легочные вены не сопровождают дыхательные пути и лежат отдельно.

Важно отметить, что и ФВ, и гладкомышечный α-актин могут быть использованы в качестве не только структурных, но и функциональных маркеров кровеносных сосудов. Так, согласно данным литературы, количество, размер и морфологические характеристики телец Вейбеля–Паладе, содержащих ФВ, варьируют в зависимости от функционального статуса эндотелиоцитов [11]. Аналогично, уровень экспрессии α-актина в ГМК кровеносных сосудов изменяется в условиях развития сосудистой патологии. Например, показано, что при развитии атеросклероза количество α-актина в ГМК кровеносных сосудов уменьшается как на уровне синтеза мРНК, так и на уровне синтеза белка [6]. При болезни Альцгеймера также отмечено значительное снижение иммунореактивности кровеносных сосудов мозга при реакции на гладкомышечный α-актина [7]. Все это свидетельствует о важной функциональной роли ФВ и гладкомышечного α-актина в регуляции работы сосудистой системы в норме и при патологии, что в свою очередь делает их удобным инструментом для изучения функционального статуса кровеносных сосудов.

Для облегчения ориентирования в изучаемых препаратах после постановки двойной иммунофлуоресцентной реакции на ФВ и гладкомышечный α-актин срезы рекомендуется подкрасить ядерным флуоресцентным красителем, спектральные характеристики которого не перекрываются со спектрами уже использованных флуорохромов. Мы использовали для этих целей ядерный краситель Hoechst33342, который при связывании с ДНК проявляет синюю флуоресценция [1]. Еще одним подходящим в данном случае ядерным красителем является DAPI (4,6-диамидино-2-фенилиндолом). Однако, при проведении конфокальной микроскопии флуоресценцию DAPI необходимо возбуждать ультрафиолетовым аргоновым лазером (360 нм), в то время как диодный лазер (405 нм), которым комплектуются бюджетные варианты конфокальных микроскопов, для этого непригоден [1]. Это ограничение не распространяется на Hoechst33342, флуоресценция которого возбуждается как аргоновым, так и диодным лазером.

Применение ядерного флуоресцентного красителя дает возможность не только лучше сориентироваться в структурах препарата, но и оценить ряд морфологических параметров, связанных с функциональным состоянием клетки (размеры ядра, ядрышка, состояние хроматина). Благодаря использованию Hoechst33342 на полученных нами препаратах четко идентифицируются ядра эндотелиоцитов и ГМК (рис. 1, а–г, синий цвет). Высокая интенсивность флуоресценции Hoechst33342 дает возможность оценить размеры, форму и локализацию ядер этих клеток. Предварительное нагревание препаратов в цитратном буфере отрицательно сказывается на интенсивности флуоресценции Hoechst33342, делая ее менее интенсивной (рис. 1, а) по сравнению с окраской без предварительного нагревания (рис. 1, б–г). Вероятно, это связано с экстракцией ДНК под воздействием высоких температур. Возможно также, что нагревание вызывает конформационное изменение структуры ДНК. Это, в свою очередь, приводит к уменьшению эффективности встраивания молекул красителя.

Заключение

Таким образом, в рамках представленной работы был разработан протокол двойного иммунофлуоресцентного окрашивания, который позволяет с высокой селективностью выявлять кровеносные сосуды разных типов в легком крысы. Использование в качестве маркеров фактора Виллебранда и гладкомышечного α-актина делает возможным оценку функционального статуса изучаемых кровеносных сосудов, что обуславливает перспективность использования предложенного метода для научных и клинико-диагностических исследований.

Конфликт интересов

Авторы заявляют об отсутствии конфликта интересов.

Список литературы / References

1. *Коржевский Д.Э., Кирик О.В., Сухорукова Е.Г. и др.* Молекулярная морфология. Методы флуоресцентной и конфокальной лазерной

микроскопии. СПб.: СпецЛит; 2014 [Korzhevskii D.E., Kirik O.V., Sukhorukova E.G. i dr. Molekulyarnaya morfologiya. Metody fluorestsentnoi i konfokal'noi lazernoi mikroskopii. Saint Petersburg: SpetsLit; 2014] (in Russian).

2. *Коржевский Д.Э., Кирик О.В., Сухорукова Е.Г. и др.* Фактор Виллебранда эндотелиоцитов кровеносных сосудов и его использование в иммуноморфологических исследованиях. Медицинский академический журнал. 2017;17(1):34–40. [Korzhevskii DE, Kirik OV, Sukhorukova EG, Alekseeva OS, et al. Von Willebrand Factor of Endotheliocytes of Blood Vessels and its use in the course of Immunomorphologycal Researches. Meditsinskiy Akademicheskiy Zhurnal. 2017;17(1):34–40] (in Russian).
3. *Чернеховская Н.Е., Андреев В.Г., Поваляев А.В., Коржева И.Ю.* Легочные кровотечения. М.: МЕДпресс-информ; 2011 [Chernekhovskaya N.E., Andreev V.G., Povalyaev A.V., Korzheva I.Yu. Legochnye krovotecheniya. Moscow: MEDpress-inform; 2011] (in Russian).
4. *Чумасов Е.И., Петрова Е.С., Коржевский Д.Э.* Структурно-функциональная характеристика эндотелиальных клеток сосудов сердца новорожденной крысы (иммуногистохимическое исследование). Регионарное кровообращение и микроциркуляция. 2018; 17(2): 80–5 [Chumasov EI, Petrova ES, Korzhevskii DE. Structural and functional characteristics of endothelial cells of vessels of the heart of newborn rats (immunohistochemical study). Regional blood circulation and microcirculation. 2018 Jun 30;17(2):78–83] (in Russian). doi: 10.24884/1682-6655-2018-17-2-78-83
5. *Чумасов Е.И., Петрова Е.С., Коржевский Д.Э.* Структурные и функциональные особенности эндотелия сосудов сердца половозрелых крыс по данным иммуногистохимического исследования. Регионарное кровообращение и микроциркуляция. 2019; 18(2): 70–7 [Chumasov EI, Petrova ES, Korzhevskii DE. Structural and functional peculiarities of the endothelium of heart vessels of mature rats according to immunistochemical studies. Regional blood circulation and microcirculation. 2019 Jul 12;18(2):70–7] (in Russian). doi: 10.24884/1682-6655-2019-18-2-70-77
6. *Bacakova L, Travnickova M, Filova E, et al.* The role of vascular smooth muscle cells in the physiology and pathophysiology of blood vessels. In: Sakuma K. (Ed.), Muscle Cell and Tissue. Current Status of Research Field. London, UK: IntechOpen; 2018.
7. *Ervin JF, Pannell C, Szymanski M, Welsh-Bohmer K, Schmechel DE, Hulette CM.* Vascular Smooth Muscle Actin Is Reduced in Alzheimer Disease Brain: A Quantitative Analysis. Journal of Neuropathology & Experimental Neurology. 2004 Jul;63(7):735–41. doi: 10.1093/jnen/63.7.735
8. *Gujam FJA, Going JJ, Edwards J, Mohammed ZMA, McMillan DC.* The role of lymphatic and blood vessel invasion in predicting survival and methods of detection in patients with primary operable breast cancer. Critical Reviews in Oncology/Hematology. 2014 Feb;89(2):231–41. doi: 10.1016/j.critrevonc.2013.08.014
9. *Korzhevskii DE, Sukhorukova EG, Kirik OV, Grigorev IP.* Immunohistochemical demonstration of specific antigens in the human brain fixed in zinc-ethanol-formaldehyde. European Journal of Histochemistry. 2015 Aug 5;59(3). doi: 10.4081/ejh.2015.2530
10. *Kretschmer S, Dethlefsen I, Hagner-Benes S, Marsh LM, Garn H, König P.* Visualization of Intrapulmonary Lymph Vessels in Healthy and Inflamed Murine Lung Using CD90/Thy-1 as a Marker. Fritz JH, editor. PLoS ONE. 2013 Feb 8;8(2):e55201. doi: 10.1371/journal.pone.0055201
11. *McCormack JJ, Lopes da Silva M, Ferraro F, Patella F, Cutler DF.* Weibel–Palade bodies at a glance. Journal of Cell Science. 2017 Nov 1;130(21):3611–7. doi: 10.1242/jcs.208033
12. *Pusztaszeri MP, Seelentag W, Bosman FT.* Immunohistochemical Expression of Endothelial Markers CD31, CD34, von Willebrand Factor, and Fli-1 in Normal Human Tissues. Journal of Histochemistry & Cytochemistry. 2006 Jan 6;54(4):385–95. doi: 10.1369/jhc.4a6514.2005
13. *Rana A, Westein E, Niego B, Hagemeyer CE.* Shear-Dependent Platelet Aggregation: Mechanisms and Therapeutic Opportunities. Frontiers in Cardiovascular Medicine. 2019 Sep 20;6. doi: 10.3389/fcvm.2019.00141
14. *Storr SJ, Safuan S, Mitra A, Elliott F, Walker C, Vasko MJ, et al.* Objective assessment of blood and lymphatic vessel invasion and association with macrophage infiltration in cutaneous melanoma. Modern Pathology. 2011 Nov 11;25(4):493–504. doi: 10.1038/modpathol.2011.182
15. *Townsley MI.* Structure and Composition of Pulmonary Arteries, Capillaries, and Veins. Comprehensive Physiology. 2012 Jan; 2(1): 675–709. doi: 10.1002/cphy.c100081
16. *Wang Y-D.* Relationship between vascular invasion and microvessel density and micrometastasis. World Journal of Gastroenterology. 2007;13(46):6269–6273. doi: 10.3748/wjg.13.6269
17. *Yang X, Sun H, Li Z, Zhang H, Yang W, Ni B, et al.* Gastric cancer-associated enhancement of von Willebrand factor is regulated by vascular endothelial growth factor and related to disease severity. BMC Cancer. 2015 Feb 21;15(1). doi: 10.1186/s12885-015-1083-6
18. *Yu CH, Yhee JY, Kim JH, et al.* Increased expression of vascular endothelial growth factor in neo-vascularized canine brain tissue. Can J Vet Res. 2012;76(1):62–8.

Поступила в редакцию 25.02.2020
Принята в печать 19.05.2020

Received 25.02.2020
Accepted 19.05.2020

Для цитирования: Гусельникова В.В., Яковлев В.С., Сырцова М.А., Коржевский Д.Э. Метод двойного иммунофлуоресцентного окрашивания для изучения кровеносных сосудов. Журнал анатомии и гистопатологии. 2020; 9(2): 100–105. doi: 10.18499/2225-7357-2020-9-2-100-105

For citation: Gusel'nikova V.V., Yakovlev V.S., Syrtsova M.A., Korzhevskii D.E. Double immunofluorescence staining for blood vessel study. Journal of Anatomy and Histopathology. 2020; 9(2): 100–105. doi: 10.18499/2225-7357-2020-9-2-100-105