ОРИГИНАЛЬНОЕ ИССЛЕДОВАНИЕ ◊ ORIGINAL ARTICLE

DOI: 10.18499/2225-7357-2020-9-2-40-45

УДК 616–001.4–002
03.03.04 – клеточная биология, цитология, гистология
14.03.02 – патологическая анатомия
© Коллектив авторов, 2020

Эффективность использования нетканых пьезоэлектрических полимерных мембран на основе сополимера винилиденфторида с тетрафторэтиленом для закрытия раневых дефектов слизистой оболочки полости рта

А. Д. Коняева[1*], Е. Ю. Варакута[1], А. Е. Лейман[1],
А. Д. Бадараев[2], Е. Н. Больбасов[2]

[1]ФГБОУ ВО «Сибирский государственный медицинский университет» Минздрава России, Томск, Россия
[2]ФГАОУ ВО «Национальный исследовательский Томский политехнический университет», Томск, Россия

Цель – изучить морфофункциональную реорганизацию тканей слизистой оболочки полости рта в ходе регенерации раневого дефекта при использовании полимерных мембран на основе сополимера винилиденфторида с тетрафторэтиленом и без него.

Материал и методы. Эксперимент проведен на 35 белых крысах линии Wistar массой 220–280 г. Животных разделили на три группы: 1-я группа – интактные особи, 2-я – экспериментальная группа сравнения и 3-я – основная экспериментальная группа. При иссечении лоскута слизистой оболочки у крыс формировали раневой дефект, который у крыс 3-й группы покрывали полимерной мембраной. Гистологическое и макроскопическое исследования проводили на 3-и, 7-е и 12-е сут.

Результаты. В 3-й группе развитие грануляционной и рыхлой волокнистой соединительной ткани происходило быстрее, что было отмечено уже на 3-и сут исследования. На 7-е сут в основной экспериментальной группе отмечалось уменьшение воспалительного инфильтрата в 1.5 раза, в то время как в экспериментальной группе сравнения этот показатель уменьшился всего в 1.35 раза. При этом, образование рыхлой волокнистой соединительной ткани в основной экспериментальной группе происходило в 3.2 раза интенсивнее, чем в группе сравнения. На 12-е сут удельная площадь рыхлой волокнистой соединительной ткани в экспериментальной основной группе была в 1.4 раза больше, а удельная площадь рубцовой ткани – в 3 раза меньше, чем в экспериментальной группе сравнения.

Выводы. При использовании полимерной мембраны по сравнению с открытым ведением раны наблюдалось уменьшение воспалительного инфильтрата, ускоренное созревание рыхлой волокнистой соединительной ткани, при этом образование плотной волокнистой соединительной ткани происходило значимо меньше. Таким образом, применение полимерной пьезоэлектрической мембраны может быть эффективным при ведении раневых дефектов слизистой оболочки полости рта.

Ключевые слова: *слизистая оболочка полости рта, раневой дефект, сополимер винилиденфторида с тетрафторэтиленом, раневое покрытие.*

Effectiveness of Non-Woven Piezoelectric Polymer Membrane Application Based on a Co-Polymer of Vinylidene Fluoride with Tetrafluoroethylene for Oral Wound Closure

© A. D. Konyaeva[1*], E. Yu. Varakuta[1], A. E. Leiman[1], A. D. Badaraev[2], E. N. Bol'basov[2], 2020
[1]Siberian State Medical University, Tomsk, Russia
[2]National Research Tomsk Polytechnic University, Tomsk, Russia

The aim of research is to study morphofunctional reorganization of the oral mucosa during regeneration of a wound defect using polymer membranes based on a copolymer of vinylidene fluoride with and without tetrafluoroethylene.

Material and methods. The study included 35 white Wistar rats weighed 220–280 g. All animals were divided into three groups: group 1 – intact animals, group 2 – an experimental comparison group, and group 3 – an experimental main group. A wound defect in rats was formed by the excision of the mucosal flap in rats; this defect was overlapped by a polymer membrane in animals of the 3rd group. Histological and macroscopic studies were performed in 3, 7 and 12 days.

Results. More rapid development of the granulated and loose fibrous connective tissue noted already on the 3rd day of the study was recorded in animals of the 3rd group. On the 7th day of the study a 1.5-time decrease in inflammatory infiltrate was recorded in animals of the experimental main group, while in the experimental comparison this indicator decreased in only 1.35 times. Moreover, the formation of the loose fibrous connective tissue in the main experimental group occurred 3.2 times more intensively than in the comparison group. On the 12th day, the specific area of the loose fibrous connective tissue in the experimental main group was 1.4 times larger, and the specific area of scar tissue was 3 times smaller than in the experimental comparison group.

Conclusion. Application of polymer membrane demonstrated a decrease in inflammatory infiltrate and more rapid maturation of the loose fibrous connective tissue compared with the open wound management. Moreover, there was a significantly smaller formation of the dense fibrous connective tissue. Thus, it is possible to conclude on the effectiveness of polymer piezoelectric membrane application in the management of oral wound.

Key words: *oral mucosa, wound defect, co-polymer of vinylidene fluoride with tetrafluoroethylene, wound closure.*

*Автор для переписки:
Коняева Анастасия Денисовна
Сибирский государственный медицинский университет, Московский тракт, 2, Томск, 634050, Российская Федерация
*Corresponding author:
Anastasiya Konyaeva
Siberian State Medical University, Moskovskii trakt, 2, Tomsk, 634050, Russian Federation
E-mail: asyakonya95@gmail.com

Введение

Строение слизистой оболочки полости рта имеет особенности, которые обуславливают проведение обширных оперативных вмешательств даже при небольших очагах поражения [2]. В большинстве случаев раневые дефекты оставляют открытыми для заживления посредством вторичного натяжения, что сопровождается постоянной механической, химической и физической травматизацией и микробной контаминацией раны [7, 13]. Это может привести к образованию обширных постоперационных рубцовых дефектов, которые изменяют архитектонику мягких тканей краевого пародонта и десны, и негативно влияет на дальнейшее ортопедическое, хирургическое и ортодонтическое лечение [10, 11, 12]. Для закрытия раневых дефектов мягких тканей полости рта в настоящее время используют методику пересадки свободного аутотрансплантанта [6, 14], йодоформные турунды [7], пленочные материалы на основе метаакрилата [14]. Данные методики имеют свои преимущества и недостатки по сравнению с традиционными способами ведения раны [1].

Для закрытия раневой поверхности слизистой оболочки полости рта одними из перспективных являются нетканые материалы (scaffolds) на основе сополимера винилиденфторида с тетрафторэтиленом (VDF-TeFE), сформированные методом электроформования в лаборатории гибридных биоматериалов Томского политехнического университета [4]. Установлено, что такие материалы обладают достаточной прочностью, хорошими манипуляционными свойствами, значительной свободной поверхностью и открытой пористостью [4]. Кроме этого пьезоэлектрические свойства таких мембран эффективно способствует регенерации тканей [3, 9]. В настоящее время в научно-технической литературе отсутствует информация о возможности использования нетканых материалов на основе сополимера VDF-TeFE, сформированных методом электроформования, в качестве раневых повязок при операциях на органах полости рта [3, 4].

Таким образом, целью данного исследования является изучение морфофункциональной реорганизации тканей слизистой оболочки полости рта в ходе регенерации раневого дефекта при использовании полимерных мембран на основе сополимера винилиденфторида с тетрафторэтиленом и без него.

Материал и методы исследования

Эксперимент был проведен на 35 белых самцах крыс линии Wistar массой 220–280 г, содержавшихся в стандартных условиях вивария. На проведение исследования было получено разрешение локального комитета по этике ФГБОУ ВПО СибГМУ. Животные были разделены на три группы: 1-я группа (n=5) – контрольная, интактные особи; крысам 2-й экспериментальной группы сравнения (n=15), и 3-й основной экспериментальной группы (n=15) иссекали лоскут слизистой оболочки губы с формированием раневого дефекта размером 7×4 мм. У животных 2-й группы дефект оставляли открытым, что соответствовало традиционной методике лечения раневых поверхностей в полости рта. Животным 3-й группы раневой дефект покрывали полимерной мембраной, которую фиксировали по краям раны узловыми швами. Оперативное вмешательство проводили под внутримышечным наркозом препаратом «Золетил». Эксперимент проводили согласно «Правилам проведения работ с использованием экспериментальных животных». Выведение животных из эксперимента осуществляли на 3-и, 7-е и 12-е сут исследования путем введения их в состояние гипоксии в CO_2-камере. Проводили визуальную оценку раны, осуществляя фотопротокол, затем из области ранее сформированного дефекта иссекали мягкие ткани для изготовления гистологических препаратов. Материал фиксировали в 10% нейтральном формалине, проводили по спиртам восходящей концентрации и ксилолу, заливали в парафин. Срезы толщиной 5 мкм окашивали гематоксилином и эозином.

На срезах определяли относительную площадь лимфогистиоцитарной инфильтрации, грануляционной ткани, новообразованной рыхлой волокнистой соединительной ткани и плотной волокнистой соединительной ткани. Подсчет показателей проводили в программе ImageJ. Статистическую обработку осуществляли в программе Statistica 10.0.

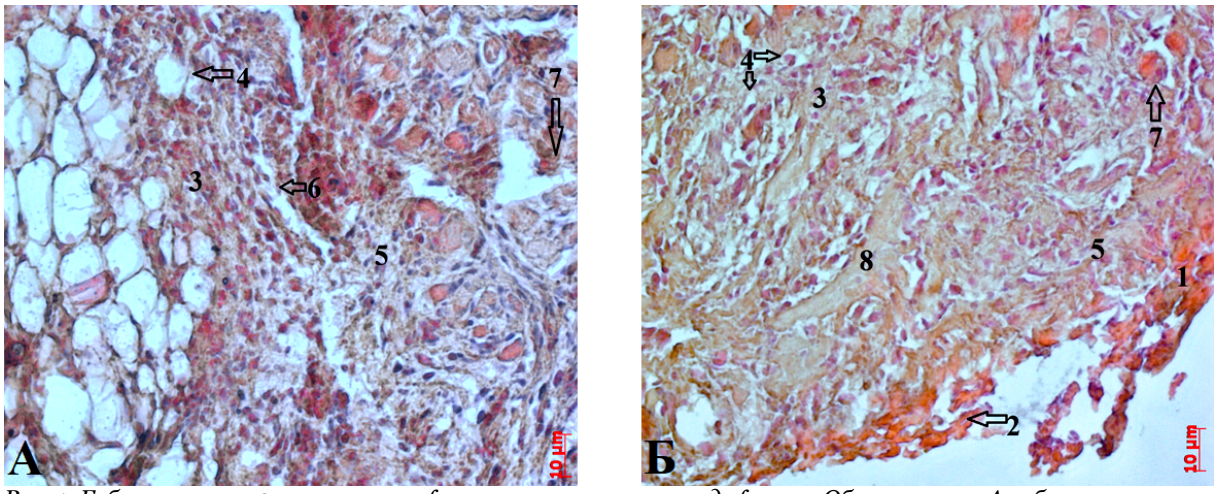

Рис. 1. Губа крысы на 3-и сут после формирования раневого дефекта. Обозначения: А – без применения раневого покрытия, Б – с применением раневого покрытия; 1 – участки некроза, 2 – фрагментированные соединительнотканные волокна, 3 – грануляционная ткань, 4 – новообразованные сосуды, 5 – лимфогистиоцитарная инфильтрация, 6 – спазмированные сосуды, 7 – тромбированные сосуды, 8 – новообразованные коллагеновые волокна. Окраска гематоксилином и эозином. Об. 40, ок. 10.

Проверку гипотезы о нормальности распределения осуществляли при помощи критерия Колмогорова–Смирнова. Поскольку распределение значений всех количественных признаков не соответствовало критериям нормального, при сравнении независимых выборок использовали критерий Манна–Уитни, для парных сравнений использовали критерий Вилкоксона. Статистически значимыми считали результаты при $p<0.05$. Математическая обработка результатов выполнялась с использованием методов описательной статистики: медианы Me и интерквартильного размаха (в виде 25-го и 75-го перцентилей, Q1–Q3).

Результаты и их обсуждение

На 3-и сут исследования во 2-й группе определялся раневой дефект площадью 21.3±2.3 мм², покрытый рыхлым желтоватым налетом, окружающие мягкие ткани были гиперемированы, отечны. У животных 3-й группы после снятия полимерной мембраны определялся раневой дефект площадью 17.8±3.1 мм² (табл. 1), в центре которого имелся желтоватый налет, отек и гиперемия соединительной ткани выражены менее интенсивно, чем у животных 2-й экспериментальной группы.

Микроскопически у крыс 2-й и 3-й групп (рис. 1) по краям раны визуализировались некроз, разрыв соединительнотканных волокон. В области дефекта наблюдалось развитие грануляционной ткани с большим количеством новообразованных сосудов. Определялись области с лимфогистиоцитарной инфильтрацией. Соединительная ткань по краям дефекта отечная, в некоторых полях зрения встречаются спазмированные, полнокровные и тромбированные сосуды. У животных 3-й группы наблюдалось образование рыхлой волокнистой соединительной ткани в виде отдельных пучков коллагеновых волокон. Удельная площадь грануляционной ткани в 3-й группе достоверно не отличалась от таковой во 2-й группе. Удельная площадь лимфогистиоцитарной инфильтрации во 2-й и 3-й группах значимо не отличалась и была в 5.7 раза достоверно больше, чем в контрольной группе ($p<0.05$) (табл. 1).

Согласно теории М.И. Кузина о течении раневого процесса [2], на 3-и сут исследования наблюдалась первая фаза заживления раны – фаза воспаления, во время которой преобладали сосудистые реакции с отеком соединительной ткани, спазмом и сдавлением сосудов, а также с увеличением проницаемости сосудистой стенки, что способствовало миграции клеток воспалительного инфильтрата из сосудистого русла в ткани с целью очищения раны. Кроме того, в данный период наблюдалось начало 2-й фазы регенерации с образованием грануляционной ткани, содержащей новые сосуды, и очагов рыхлой волокнистой соединительной ткани.

На 7-е сут исследования у животных 2-й группы площадь раневого дефекта достоверно уменьшалась на 62% и достигала8.2±2.1 мм² ($p<0.05$) (табл. 1). В центре раны определялся желтоватый налет, слизистая оболочка по периферии была слегка отечна и гиперемирована. Регенерация дефекта происходила с недостаточным восстановлением объема мягких тканей. Что, возможно, являлось предпосылкой образования рубцовой ткани. У крыс 3-й группы раневой дефект достигал площади 4.8±2.1 мм², что было в 3.7 раза достоверно меньше результата, полученного на 3-и сут исследования ($p<0.05$) (табл. 1). Рана была чистая, без налета. Отека окружающих мягких тканей не наблюдалось, регенерация происходила с достаточным восстановлением объема мягких тканей.

Таблица 1

Морфометрические показатели, отражающие процесс регенерации раневого дефекта, Me (Q1;Q3)

Группа	Морфометрические показатели				
	Площадь дефекта СО, мм²	Удельная площадь ГТ, %	Удельная площадь СТ, %	Удельная площадь ЛГЦИ, %	Удельная площадь РТ, %
1-я	–	–	92.3 (87.2;95.4)	7.7 (5.2;9.5)	–
3-и сутки					
2-я	21.3 ± 2.2	43.4 (29.4;47.9)	–	50.4 (40.3; 50.9)*	–
3-я	17.8 ± 3.1#	55.7(42.1;65.0)	–	44.3 (34.9;57.9)*	–
7-е сутки					
2-я	8.2 ± 1.7	53.1 (49.9;56.6)	8.2 (6.4;3.1)*	38,7 (35.8; 41.8)*	–
3-я	4.8 ± 2.1#	45.4 (41.6;47.9)	26.0 (24.2:27.2)#*	28.6 (26.6;30.2)#*	–
12-е сутки					
2-я	–	–	60.4 (52.5;73.0)*	15.4 (11.4;18.7)*	23.0 (14.3;27.8)
3-я	–	–	83.6 (73.0;88.6)#	6.7 (5.7;8.8)#	7.6 (3.8;16.4)#

Примечание: СО – слизистая оболочка, ГТ – грануляционная ткань, СТ – соединительная ткань, ЛГЦИ – лимфогистиоцитарные инфильтраты, РТ – рубцовая ткань; * – статистически значимые различия по сравнению с контрольной группой (p<0.05), # – статистически значимые различия по сравнению со 2-й группой (p<0.05).

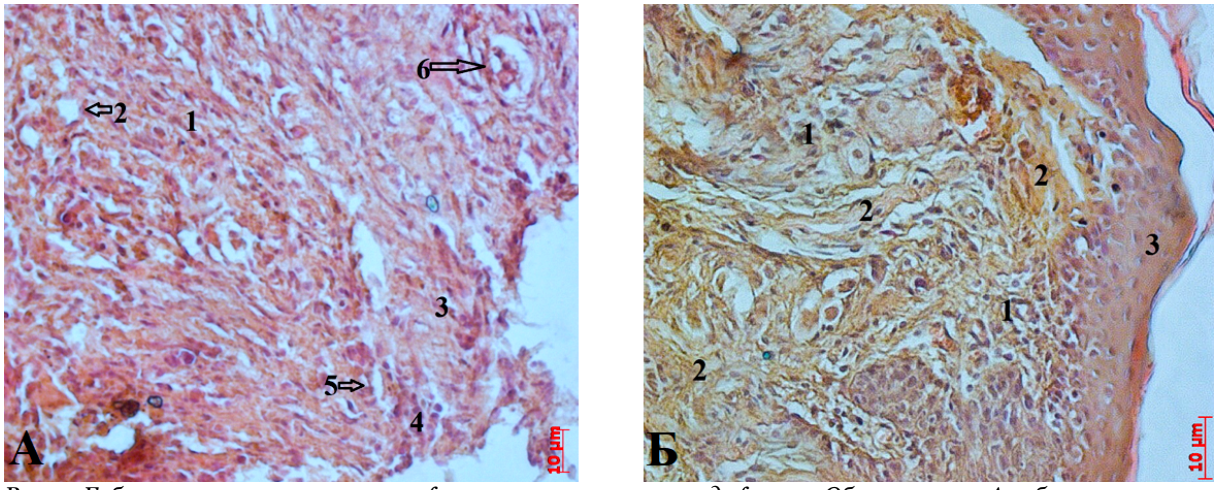

Рис. 2. Губа крысы на 7-е сут после формирования раневого дефекта. Обозначения: А – без применения раневого покрытия, 1 – грануляционная ткань, 2 – сосуды грануляционной ткани, 3 – рыхлая волокнистая соединительная ткань, 4 – лимфогистиоцитарная инфильтрация, 5 – спазмированные сосуды, 6 – тромбированные сосуды. Б – с применением раневого покрытия; 1 – грануляционная ткань, 2 – рыхлая волокнистая соединительная ткань, 3 – эпителий. Окраска гематоксилином и эозином. Об. 40, ок. 10.

У животных экспериментальных групп (рис. 2) определялись области со сформированной грануляционной тканью и сосудами микроциркуляторного русла, шло активное образование рыхлой волокнистой соединительной ткани. По периферии раневого дефекта определялись области с лимфогистиоцитарной инфильтрацией, спазмом и тромбозом сосудов. Некротически измененные ткани не визуализировались. У животных 3-й группы (рис. 2, Б) прослеживалась эпителизация раны. Удельная площадь грануляционной ткани в экспериментальных группах достоверно не отличалась (p<0.05). Удельная площадь рыхлой волокнистой соединительной ткани в 3-й группе была в 3.3 раза достоверно больше, чем во 2-й группе, но в 3.5 раза значимо меньше, чем в контрольной группе (p<0.05). Удельная площадь лимфогистиоцитарной инфильтрации у крыс 3-й группы достоверно уменьшалась в 1.5 раза по сравнению с 3-ми сутками и была в 1.35 раза достоверно меньше, чем у крыс 2-й группы, но в 3.7 раз значимо больше, чем у крыс контрольной группы (p<0.05) (табл. 1).

Наблюдаемые процессы соответствовали окончанию 2-й фазы раневого процесса по М.И. Кузину с образованием рыхлой волокнистой соединительной ткани и неоангиогенезом. Происходила первичная контракция раны.

На 12-е сут исследования у животных 2-й группы наблюдалось полное заживление дефекта с образованием рубца длиной 4.5 мм, мягкие ткани по краям рубца стянуты, объем мягких тканей визуально меньше, чем у животных 3-й группы. После снятия полимерной матрицы с раневой поверхности у крыс 3-й группы наблюдалась восстановленная слизистая оболочка с небольшим рубцом размером около 1.5 мм (табл. 1). Мягкие ткани восстановились практически в полном объеме.

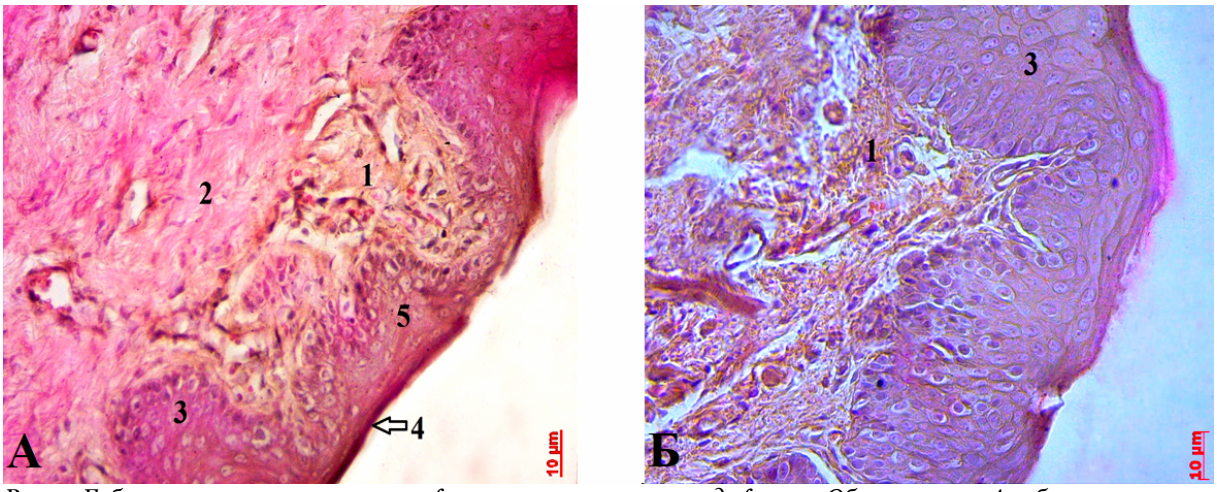

Рис. 3. Губа крысы на 12-е сут после формирования раневого дефекта. Обозначения: А – без применения раневого покрытия, Б – с применением раневого покрытия; 1 – рыхлая волокнистая соединительная ткань, 2 – плотная соединительная ткань, 3 – эпителий в области раневого дефекта, 4 – паракератоз, 5 – нарушение контактов между клетками эпителия. Окраска гематоксилином и эозином. Об. 40, ок. 10.

При гистологическом исследовании в обеих экспериментальных группах (рис. 3) отмечалось уменьшение количества кровеносных сосудов и клеточных элементов в грануляционной ткани, что служит проявлением феномена дегидратации [1]. Вместо грануляционной ткани можно было наблюдать сформированную молодую рыхлую волокнистую соединительную ткань и плотную волокнистую соединительную ткань. В обеих группах отмечалось восстановление эпителиального пласта, при этом во 2-й группе ярко выражены процессы паракератоза и нарушения контактов между слоями эпителия. Удельная площадь рыхлой волокнистой соединительной ткани в 3-й группе достоверно не отличалась от таковой в группе контроля и была в 1.4 раза больше, чем во 2-й группе ($p<0.05$). Удельная площадь лимфогистиоцитарной инфильтрации в 3-й группе достоверно не отличалась от 1-й и была в 2.3 раза меньше, чем во 2-й группе ($p<0.05$). Удельная площадь рубцовой соединительной ткани во 2-й группе была в 3 раза значимо больше, чем в 3-й группе ($p<0.05$) (табл. 1).

На 12-е сут в обеих группах происходила окончательная репарация и эпителизация раны с полным замещением грануляционной ткани рыхлой волокнистой соединительной тканью и рубцовой тканью.

В целом, результаты настоящего исследования продемонстрировали, что заживление раневого дефекта происходило согласно схеме течения раневого процесса по М.И. Кузину, где фаза воспаления, состоящая из периода сосудистых изменений и периода очищения раны от некротических тканей, сменялась фазой регенерации, образования и созревания грануляционной ткани и завершалась фазой реорганизации рубца и эпителизацией [1].

Так, на 3-и сут во всех экспериментальных группах исследования наблюдался некроз тканей, обусловленный местным ацидозом в результате анаэробного гликолиза. В условиях кислой среды в ране появлялись гистамин, гистидин и АТФ, которые вызывали расширение сосудов микроциркуляторного русла и увеличение проницаемости их стенок. Это, в свою очередь, становилось причиной отека окружающих мягких тканей и способствовало выходу клеток лимфогистиоцитарной инфильтрации из сосудистого русла [6]. Лейкоцитарная инфильтрация в ране нарастала в объеме с увеличением срока течения раневого процесса и по мере приближения к раневому каналу. Ее выраженность нарастала по мере развития раневого процесса, что отражало начало формирования демаркации [6].

В этих условиях важную роль играла стерильность раны. Так, в 3-й группе при отсутствии микроорганизмов за счет покрытия раны полимерной мембраной некротический субстрат подвергался рассасыванию, а рана заживала преимущественно первичным натяжением с незначительным образованием рубцовой ткани. В то время, как во 2-й группе, в условиях отсутствия стерильности раны и постоянном попадании в нее микроорганизмов формировался кровяной сгусток, прикрытый струпом. Заживление раны происходило вторичным натяжением с образованием рубца, в результате того, что фибрин кровяного сгустка ретрагировался и уплотнялся.

На первой стадии течения раневого процесса формировалась молодая грануляционная ткань с большим количеством новообразованных сосудов. Ее развитие способствовало отторжению мертвого субстрата и являлось барьером для предотвращения попадания микроорганизмов вглубь раны. Также она являлась основой для формирования молодой

соединительной ткани.

На 7-е сут исследования происходило созревание грануляционной ткани, заключающееся в инволюции сосудов и интенсивном образовании рыхлой волокнистой соединительной ткани. Наблюдалось образование эпителиального пласта от периферии раны к центру. При этом, по периферии раны сохранялся отек и воспалительная инфильтрация. Вышеперечисленные процессы соответствовали фазе регенерации. В 3-й группе данные процессы протекали интенсивнее по сравнению со 2-й группой, так как покрытие раневого дефекта полимерной мембраной защищало молодую ткань от повторной травматизации в условиях агрессивной среды полости рта.

На 12-е сут исследования раневой процесс переходил в фазу реорганизации рубца. Отмечалось окончательное созревание соединительной ткани, количество сосудов уменьшалось. Восстанавливался эпителий, уменьшались отечные явления. Так как на первых этапах регенерации раневого дефекта в 3-й группе использовалась полимерная мембрана, защищающая раневой дефект от микробной контаминации и агрессивного воздействия химических, физических и механических раздражителей, восстановление мягких тканей происходило в достаточных объемах, а площадь рубцовой ткани была значимо меньше, чем в группе без повязки. Следовательно, использование защитных покрытий при лечении раневых дефектов способствует более физиологичному восстановлению тканей.

Заключение

При использовании полимерной мембраны по сравнению с открытым ведением раны наблюдалось уменьшение воспалительного инфильтрата ускорение созревания рыхлой волокнистой соединительной ткани, и при этом образование плотной волокнистой соединительной ткани происходило значимо меньше. Таким образом, применение полимерной пьезоэлектрической мембраны может быть эффективным при ведении раневых дефектов слизистой оболочки полости рта.

Конфликт интересов

Авторы заявляют об отсутствии конфликта интересов.

Список литературы / References

1. *Кузин М.И., Костюченок Б.М.* Раны и раневая инфекция. М.: Медицина; 1990 [Kuzin MI, Kostyuchenok BM. Rany i ranevaya infektsiya. Moscow: Meditsina; 1990] (in Russian).
2. *Шинкевич Д.С., Арутюнян С.Э., Афанасьев В.В.* Применение мембран из силикона для лечения послеоперационных ран в преддверии полости рта. Военно-медицинский журнал. 2016;337(9):60–2 [Shinkevich DS, Arutyunyan SE, Afanasev VV. Use of silicone membranes for the treatment of postoperative wounds in the vestibule of the mouth. Voenno-meditsinskii zhurnal. 2016;337(9):60–2] (in Russian).
3. *Bolbasov EN, Popkov AV, Popkov DA, Gorbach EN, Khlusov IA, Golovkin AS, et al.* Osteoinductive composite coatings for flexible intramedullary nails. Materials Science and Engineering: C. 2017 Jun;75:207–20. doi: 10.1016/j.msec.2017.02.073
4. *Bolbasov EN, Stankevich KS, Sudarev EA, Bouznik VM, Kudryavtseva VL, Antonova LV, et al.* The investigation of the production method influence on the structure and properties of the ferroelectric nonwoven materials based on vinylidene fluoride – tetrafluoroethylene copolymer. Materials Chemistry and Physics. 2016 Oct;182:338–46. doi: 10.1016/j.matchemphys.2016.07.041
5. *Goyal N, Gupta R, Pandit N, Dahiya P.* Analysis of patient acceptance following treatment of Miller's class II gingival recession with acellular dermal matrix and connective tissue graft. Journal of Indian Society of Periodontology. 2014;18(3):352. doi: 10.4103/0972-124X.134574
6. *Hakkinen L, Koivisto L, Heino J, Larjava H.* Cell and Molecular Biology of WoundHealing. In: Stem Cell Biology and Tissue Engineering in Dental Sciences / Ed. by Vishwakarma A, Sharpe P, Shi S, Ramalingam M. Amsterdam; Paris Etc.: Elsevier/Academic Press. Copyright; 2015.
7. *Kumar V, Abbas AK, Aster JC.* Inflammation and Repair. In: Robbins and Cotran, Pathologic Basis of Disease. 9th ed. Philadelphia, Pa: Elsevier Saunders; 2015.
8. *Kuru B, Yıldırım S.* Treatment of Localized Gingival Recessions Using Gingival Unit Grafts: A Randomized Controlled Clinical Trial. Journal of Periodontology. 2013 Jan;84(1):41–50. doi: 10.1902/jop.2012.110685
9. *Popkov AV, Popkov DA, Kononovich NA, Gorbach EN, Tverdokhlebov SI, Bolbasov EN, et al.* Biological activity of the implant for internal fixation. Journal of Tissue Engineering and Regenerative Medicine. 2018 Nov 22;12(12):2248–55. doi: 10.1002/term.2756
10. *Rana TK, Phogat M, Sharma T, et al.* Management of gingival recession associated with orthodontic treatment: a case report. J Clin Diagn Res. 2014;8:ZD05-7. doi: 10.7860/JCDR/2014/9767.4555
11. *Roccuzzo M, Bunino M, Needleman I, Sanz M.* Periodontal plastic surgery for treatment of localized gingival recessions: a systematic review. Journal of Clinical Periodontology. 2002 Dec;29(s3):178–94. doi: 10.1034/j.1600-051X.29.s3.11.x
12. *Ryabova DA, Orlinskaya NY, Tsybusov SN, Homutinnikova NE, Lapshin RD, Durnovo EA.* Application of Polymer Phospholipid Matrix for Closing Open Wounds on Oral Mucosa. Sovremennye tehnologii v medicine. 2016 Mar;8(1):55–63. doi: 10.17691/stm2016.8.1.08
13. *Wang P-H, Huang B-S, Horng H-C, Yeh C-C, Chen Y-J.* Wound healing. Journal of the Chinese Medical Association [Internet]. 2018 Feb [cited 2019 Sep 23];81(2):94–101. doi: 10.1016/j.jcma.2017.11.002
14. *Zucchelli G, Mounssif I.* Periodontal plastic surgery. Periodontology 2000. 2015 Apr 13;68(1):333–68. doi: 10.1111/prd.12059

Поступила в редакцию 10.02.2020
Принята в печать 11.06.2020

Received 10.02.2020
Accepted 11.06.2020

Для цитирования: Коняева А.Д., Варакута Е.Ю., Лейман А.Е., Бадараев А.Д., Больбасов Е.Н. Эффективность использования нетканых пьезоэлектрических полимерных мембран на основе сополимера винилиденфторида с тетрафторэтиленом для закрытия раневых дефектов слизистой оболочки полости рта. Журнал анатомии и гистопатологии. 2020; 9(2): 40–45. doi: 10.18499/2225-7357-2020-9-2-40-45

For citation: Konyaeva A.D., Varakuta E.Yu., Leiman A.E., Badaraev A.D., Bol'basov E.N. Effectiveness of non-woven piezoelectric polymer membrane application based on a co-polymer of vinylidene fluoride with tetrafluoroethylene for oral wound closure. Journal of Anatomy and Histopathology. 2020; 9(2): 40–45. doi: 10.18499/2225-7357-2020-9-2-40-45