ОРИГИНАЛЬНОЕ ИССЛЕДОВАНИЕ ◊ ORIGINAL ARTICLE

DOI: 10.18499/2225-7357-2020-9-1-35-42

УДК 616.24+577.158.001.6–018.74
03.03.04 – клеточная биология, цитология, гистология
14.03.02 – патологическая анатомия
© Коллектив авторов, 2020

Оксидативный стресс и эндотелиальная дисфункция в развитии экспериментального радиоиндуцированного повреждения легких и их коррекция препаратом легочного сурфактанта

Ю. А. Кириллов[1*], И. А. Чернов[2], Е. М. Малышева[2, 4], С. Е. Тимофеев[2, 4], В. И. Кукушкин[5], Н. В. Жарков[4], О. А. Розенберг[3]

[1]ФГБНУ «Научно-исследовательский институт морфологии человека», Москва, Россия
[2]ФГБОУ ВО «Тюменский государственный медицинский университет» Минздрава России, Тюмень, Россия
[3]ФГБНУ «Российский научный центр радиологии и хирургических технологий им. акад. А.М. Гранова» Минздрава России, Санкт-Петербург, Россия
[4]ГБУЗ «Городская клиническая больница № 40 Департамента здравоохранения города Москвы», Москва, Россия
[5]ФГБНУ «Институт физики твердого тела» РАН, Черноголовка, Россия

Лучевое воздействие на органы грудной клетки, применяемое в комплексном лечении новообразований, нередко сопровождается развитием лучевых пневмонитов, фиброзов и дыхательной недостаточности.

Цель исследования – оценить оксидативный стресс и эндотелиальную дисфункцию при радиоиндуцированном повреждении легких и возможности их коррекции препаратом легочного сурфактанта.

Материал и методы. Изучены образцы легочной ткани от 82 самцов крыс породы Wistar. Однократное локальное облучение животных осуществляли аппаратом РУМ–17 в дозе 12 Гр. Определяли количественное содержание и фракционный состав фосфолипидов легочного сурфактанта. Оксидативный стресс диагностировали с помощью рамановской спектроскопии, эндотелиальную дисфункцию – иммуногистохимически.

Результаты. Оксидативный стресс и эндотелиальная дисфункция диагностируются, начиная с первых суток эксперимента, и проявляются повышенным содержанием свободных радикалов и снижением значений показателей эндотелиальной функции, подтвержденных при помощи прецизионных спектроскопического, иммуногистохимического методов и электронномикроскопически. На фоне применения препарата Сурфактант-БЛ проявления оксидативного стресса нивелируются к началу промежуточной стадии эксперимента, без коррекции сохраняются до его завершения.

Выводы. Троекратное интратрахеальное введение препарата легочного сурфактанта реализует антиоксидантное, иммуномодулирующее и заместительное действие, ослабляя альтеративный эффект оксидативного стресса и его инициирующее влияние на развитие эндотелиальной дисфункции. Нативный сурфактант, оказывая выраженное воздействие на все компоненты легочной ткани, включая альвеолоциты первого и второго типа и эндотелиоциты капилляров легкого, приводит к коррекции эндотелиальной дисфункции.

Ключевые слова: *лучевое повреждение, оксидативный стресс, эндотелиальная дисфункция, коррекция, сурфактант.*

Oxidative Stress and Endothelial Dysfunction in the Development of Simulated Radio-Induced Lung Damage and their Correction with Pulmonary Surfactant

© Yu.A. Kirillov[1*], I.A. Chernov[2], E.M. Malysheva[2, 4], S.E. Timofeev[2, 4], V.I. Kukushkin[5], N.V. Zharkov[4], O.A. Rozenberg[3], 2020
[1]Research Institute of Human Morphology, Moscow, Russia
[2]Tyumen State Medical University, Tyumen, Russia
[3]A.M. Granov Russian Scientific Center of Radiology and Surgical Technologies, Saint Petersburg, Russia
[4]City Clinical Hospital No. 40, Moscow, Russia
[5]Institute of Solid State Physics, Chernogolovka, Russia

Radiation exposure to the chest organs used in the complex treatment of neoplasms is often accompanied by the development of radiation pneumonitis, fibrosis and respiratory failure.

The aim of the study was to evaluate oxidative stress and endothelial dysfunction in radio-induced lung damage and possibility of their correction with a pulmonary surfactant preparation.

Material and methods. Lung tissue samples of 82 male Wistar rats were investigated in the study. Single local irradiation of animals was performed with the X-ray RUM-17 unit at a dose 12 Gy. The quantitative

content and fractional composition of phospholipids of pulmonary surfactant were determined in the study. Oxidative stress was detected using Raman spectroscopy, endothelial dysfunction was detected immunohistochemically.

Results. Oxidative stress and endothelial dysfunction were registered starting from the first day of the experiment, and manifested by an increased content of free radicals and a decrease in endothelial function indices supported by precise spectroscopic, immunohistochemical and electron microscopic methods. With application of Surfactant-BL preparation oxidative stress manifestations were eliminated to the beginning of the intermediate stage of the experiment, and were preserved without correction until its completion.

Conclusions. Three-fold intratracheal administration of a pulmonary surfactant preparation implements an antioxidant, immunomodulatory and compensating effect attenuating the alterative effect of oxidative stress and its initiating impact on the development of endothelial dysfunction. Native surfactant having a pronounced effect on all components of the lung tissue including alveolocytes of the first and second types and endothelial cells of the capillaries of the lung results in the correction of endothelial dysfunction.

Key words: *radiation damage, oxidative stress, endothelial dysfunction, correction, surfactant.*

*Автор для переписки:
Кириллов Юрий Александрович
НИИ морфологии человека, ул. Цюрупы, 3, г. Москва, 117418, Российская Федерация
E-mail: youri_kirillov@mail.ru
*Corresponding author:
Yurii Kirillov
Research Institute of Human Morphology, ul. Tsyurupy, 3, Moscow, Russian Federation
E-mail: youri_kirillov@mail.ru

Введение

Практически с момента открытия А.А. Беккерелем (1896) явления радиоактивности – самопроизвольного распада атомных ядер некоторых химических элементов, сопровождающегося выделением ионизирующего излучения, стало известно о двух сопряженных эффектах его воздействия на живые ткани: лечебного и повреждающего. В работах последних лет развитие радиоиндуцированной патологии легких связывают с реализацией в тканях оксидативного (окислительного) стресса (ОС) [5, 12, 14], возникновением и прогрессированием эндотелиальной дисфункции (ЭД) [6–8]. Легкие, выполняющие газообменные функции, являются органами наиболее чувствительными к воздействию ионизирующих излучений, так как повышенное содержание кислорода в легочной ткани приводит к усилению их биологического действия (кислородный эффект). Поскольку в настоящее время применение лучевого воздействия в комплексе с другими методами лечения включено в стандарты оказания медицинской помощи больным, страдающим злокачественными новообразованиями грудной и внутригрудной локализаций, разработка методов и технологий профилактики, диагностики и лечения радиоиндуцированных повреждений тканей является приоритетной задачей медицинской науки и здравоохранения.

Целью настоящей работы является диагностика оксидативного стресса и эндотелиальной дисфункции, развивающихся при радиоиндуцированном повреждении легких, и выяснение возможностей их коррекции препаратом легочного сурфактанта.

Материал и методы исследования

Опыты проведены на нелинейных белых крысах-самцах породы Wistar в возрасте 3.5–4.0 мес, массой тела 180.0–200.0 г. Экспериментальные исследования проводились в соответствии с «Правилами проведения работ с использованием экспериментальных животных». Всего в опытах использовано 82 крысы, подразделявшихся на 3 группы: радиоиндуцированная патология легких (42 животных, в том числе 12 животных, использованных для количественного изучения фосфолипидов и их фракционного состава); крысы, получавшие интрахеально препарат Сурфактант-БЛ (30 животных) и контрольная группа (10 животных). Во время однократного локального облучения в дозе 12 Гр (РУМ–17, напряжение 200 кВ, сила тока 15 мА, фильтры 0.5 мм Cu^+ 1.0 мм Al, кожно-фокусное расстояние 25 см, мощность дозы 32 мГр/с) животное находилось под наркозом (нембутал внутрибрюшинно в объеме 40 мг/кг веса). Тело животного было защищено свинцовым экраном толщиной 6 мм с прямоугольным окном размерами 3.0×2.5 см. Препарат Сурфактант-БЛ (ООО «Биосурф», Россия) вводили ингаляционно через 15 мин после завершения лучевого воздействия и один раз в сутки в течение последующих двух дней по 10 мг/кг (суммарная доза составила 30 мг/кг). Перед использованием препарат Сурфактант-БЛ эмульгировали 0.9% раствором хлорида натрия в необходимом объеме. Животным контрольной группы в те же сроки и в аналогичном объеме вводили ингаляционно физиологический раствор.

Для изучения динамики содержания фосфолипидов легочного сурфактанта (ЛС) и их фракционного состава на каждом сроке эксперимента проводили тотальный бронхоальвеолярный лаваж выделенного правого легкого посредством его троекратного промывания 4.0–4.5 мл 0.9% раствором хлорида натрия (22–23°С). Для этого весь объем лаважной жидкости (около 10–12 мл) центрифугировали при 1000 об./мин в течение 10 мин на лабораторной центрифуге с охлаждением для

освобождения от клеток и дебриса. Супернатант, содержащий ЛС, концентрировали упариванием на ротационном испарителе (Buchi, Швейцария). Аликвоту материала экстрагировали смесью хлороформа и метилового спирта в соотношении 1:2 и определяли в ней количество фосфолипидов по содержанию липидного фосфора после сжигания пробы при 180°С в хлорной кислоте [13].

Эвтаназию остальных животных осуществляли также на 1-, 3-, 7-, 14-, 50- и 90-е сут эксперимента путем внутрибрюшинного введения нембутала в дозировке 80 мг/кг. У животных, находившихся в состоянии глубокого наркоза, вскрывали грудную клетку и через прокол трахеи медленно вводили 10% раствор формалина до момента расправления ткани обоих легких. Последующую фиксацию органа также проводили в 10% нейтральном формалине продолжительностью 24 часа.

После окончания фиксации образцы легочной ткани, полученные из субплевральных и интрапульмонарных отделов средней доли правого легкого, проводили по стандартной методике и заключали в парафин с последующим приготовлением 5 мкм срезов, окрашиваемых гематоксилином и эозином, альциановым синим, по Маллори. Оцифровку подготовленных и окрашенных срезов выполняли при помощи цифрового сканера Pannoramic MIDI (3DHISTECH Ltd, Венгрия) в автоматизированном режиме с использованием ×20 Carl Zeiss объектива. Проверку полученных цифровых снимков, а также выбор участков для анализа осуществляли с использованием программного обеспечения Pannoramic Viewer (3DHISTECH Ltd, Венгрия).

Для электронномикроскопического исследования участки ткани, полученные из тех же отделов легкого объемом примерно 1 мм^3, фиксировали в 2.5% растворе глютаральдегида на коллидиновом буфере (pH=7.4) при комнатной температуре в течение 1.5 ч. Затем материал промывали несколькими порциями того же буфера в течение 30 мин. Кусочки ткани дофиксировали в 1% растворе тетроксида осмия на коллидиновом буфере в течение 1.0–1.5 ч при температуре +4...+6°С. Материал обезвоживали в спиртах восходящей концентрации (от 50° до 96°) и нескольких порциях эфира и заливали в аралдит. Полутонкие срезы окрашивали метиленовым синим.

Иммуногистохимическое (ИГХ) исследование срезов для идентификации эндотелиальных клеток, циркулирующих эндотелиальных клеток (ЦЭК) и предшественников эндотелиальных клеток с целью характеристики эндотелиальной функции проводили с применением антител к CD31, CD34, CD117, VEGFR1, VEGFR2 и эндотелиальной синтазе оксида азота (e-NOS). ИГХ исследование выполняли на депарафинированных срезах толщиной 4–5 мкм. Депарафинирование, демаскировку антигеном и ИГХ реакции проводили в соответствии со стандартными протоколами с использованием автостейнера Leica Bond Max (Германия). В качестве первичных антител использовали мышиные моноклональные антитела к CD31 (клон JC70, Cell Marque, разведение 1:100), CD34 (клон QBEnd/10, Cell Marque, разведение 1:100), кроличьи моноклональные антитела к CD117 (клон YR145, CellMarque, разведение 1:100), кроличьи поликлональные антитела к VEGFR1 (GeneTex, разведение 1:100), VEGFR2 (GeneTex, разведение 1:100), e-NOS (Cloud-Clone Corp., разведение 1:100). После проведения ИГХ реакции ядра клеток докрашивали гематоксилином Майера.

Оценку ИГХ реакции проводили с использованием полуколичественных и количественных методов. Для CD31, CD34 оценивали интенсивность реакции по шкале от 0 до 3 баллов (0 – реакция отсутствует, 1 – слабая реакция, 2 – умеренная реакция, 3 – выраженная реакция). Для VEGFR1 и VEGFR2 помимо оценки интенсивности реакции также подсчитывали количество позитивно окрашенных клеток в одном поле зрения (при ув. ×200). Подсчет количества позитивно окрашенных клеток выполняли в 10 полях зрения (×200) и вычисляли среднее арифметическое. Для CD117 по такой же методике определяли среднее значение позитивно окрашенных клеток отдельно в морфологически неизмененной ткани легкого и участках фиброза, а для e-NOS –дополнительно в эпителии, клетках стромы и полях фиброза.

Раман-флуоресцентное исследование проводили с помощью программно-аппаратного комплекса – анализатора, состоящего из микроскопа Olympus и спектрометра ИнСпектр R532, разработанного ООО «ИнСпектр» (РУ №РЗН 2015/2419 от 18.05.2015). Длина волны лазерного изучения (532 нм), размер лазерного пятна в фокусе (10 мкм в диаметре) и мощность лазера (10 мВт) были стандартными, и их постоянство и стабильность обеспечивались техническими характеристиками программно-аппаратного комплекса. Управление прибором, регистрация и запись спектров проводили с помощью специальной компьютерной программы ИнСпектр, также разработанной сотрудниками ООО «ИнСпектр» (г. Черноголовка). Программа осуществляла идентификацию химических веществ, соединений и отдельных молекул и регистрировала изменения их количественного и качественного состава при различных состояниях, а в нашей работе – в изучаемых группах.

Статистическую обработку данных проводили с использованием программы IBM SPSS Statistics 25 (IBM, США) путем расчета

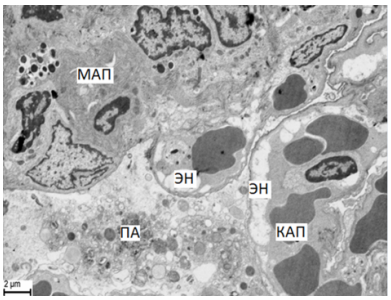

Рис. 1. Радиоиндуцированное повреждение легких, 3 сутки. Утолщение и клеточная инфильтрация межальвеолярных перегородок (МАП). Выраженное набухание эндотелия (ЭН), резкое уменьшение количества органелл. В капиллярах (КАП) – многочисленные эритроциты. В просвете альвеолы (ПА) – фрагменты альвеолоцита второго типа. Трансмиссионная электронная микроскопия. Ув. 9400. Масштабный отрезок – 2 мкм.

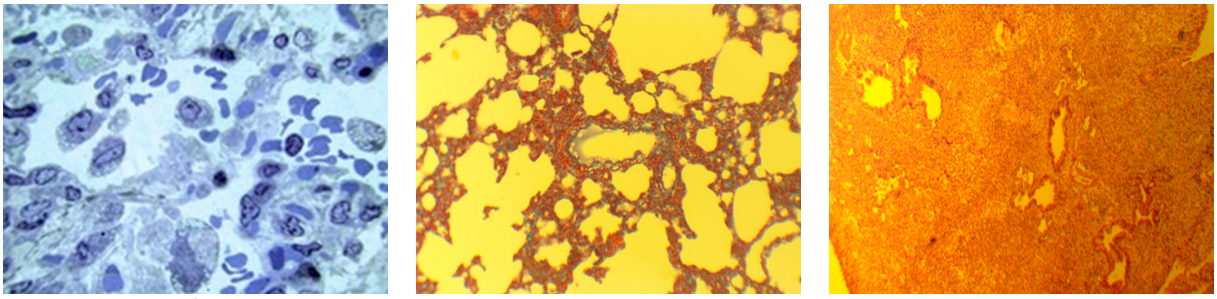

А **Б** **В**

Рис. 2. Радиоиндуцированное повреждение легких, 7 сутки. А – утолщение межальвеолярных перегородок, формирование люминарного альвеолита, диапедез эритроцитов. Полутонкий срез. Окраска метиленовым синим. Ув. 400. Б – утолщение и полнокровие капилляров межальвеолярных перегородок. Окраска по Маллори. Ув. 150. В – массивный субплевральный сурфактантзависимый ателектаз. Просветы воздухопроводящих путей проходимы. Окраска гематоксилином и эозином. Ув. 100.

средних значений, стандартного отклонения, стандартной ошибки средних Т-критерия Стьюдента и критерия χ^2.

Результаты и их обсуждение

Проведенное исследование позволило установить, что развивающиеся в результате однократного лучевого воздействия изменения легочной ткани могут быть объединены в три морфогенетических стадии: начальную (1-е–7-е сут после облучения), промежуточную (14-е–50-е сут) и позднюю (50-е–90-е сут). Кроме того, нами отдельно выделен и обозначен как критический, интервал между 7-ми и 14-ми сут проводимого эксперимента. Он характеризовался прогрессированием признаков повреждения ткани и расстройств кровообращения и «продвижением» лучевых альтераций вглубь легкого, в дистальном по отношению к плевре направлении.

В начальную, экссудативную стадию нами выявлены выраженные расстройства кровообращения (полнокровие и отек легочной ткани), повреждение эндотелия капилляров межальвеолярных перегородок (МАП) и клеток эпителиальной выстилки альвеол (1-е–3-е сут) (рис. 1). На фоне развития мононуклеарной и макрофагальной инфильтрации стенок альвеол (муральный альвеолит) отмечалось увеличение числа слущенных альвеолоцитов II типа и их фрагментов, которые наряду с альвеолярными макрофагами заполняли просветы альвеол (люминарный альвеолит) (рис. 2А, 2Б). Начиная с 7-х сут, отмечалось появление ателектазов, как тотальных, так и в сочетании с дистелектазами, причем в той же последовательности идентификации альтераций, т.е. первоначально субплеврально (рис. 2В). В этот период эксперимента суммарное содержание фосфолипидов, до этого неуклонно уменьшавшееся, достигало своего минимума. Содержание маркеров эндотелиальной функции было ниже значений контрольной группы по всем исследуемым показателям (рис. 3). При спектральном анализе образцов легочной ткани выявили значительные показатели инициальной флуоресценции и наличие ее локальных максимумов, обусловленных высокими суммарными значениями супероксиданионрадикалов, гидроксильных и метильных радикалов (рис. 4А).

В промежуточную стадию установили прогрессирующее утолщение МАП, не только за счет диффузной инфильтрации лимфоцитами и фибробластами, но и усиления процессов коллагенообразования, сопряженных с формированием альвеолярно-капиллярного блока, идентифицируемого на ультраструктурном уровне. Общее содержание фосфолипидов превысило контрольные показатели, однако значения фосфатидилэтаноламинов, фосфатидилглицерина и кардиолипина были снижены (рис. 5). Экспрессия маркеров эндотелиальной функции проявлялась по-разному в участках склероза и повышенной воздушности. В участках предсуществующих ателектазов наблюдали существенное повышение зон выраженной экспрессии CD 34, e-NOS и ЦЭК, несущих маркер VEGFR 2 (рис. 3В, 6). В зонах повышенной воздушности, особенно в участках альвеолярно-альвеолярных контактов маркер ЭД CD117 был существенно снижен (рис. 3А). Изучение спектров образцов

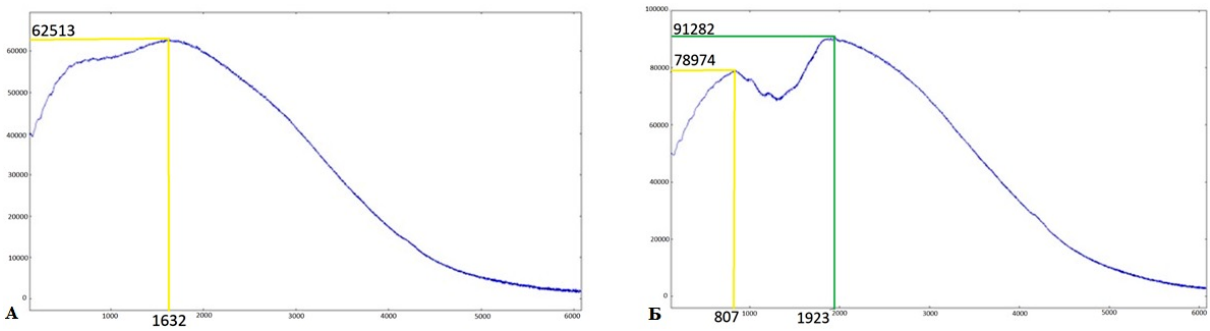

Рис. 4. Радиоиндуцированное повреждение легких. Раман-флуоресцентный спектр легочной ткани. А – 3-и сут, Б – 90-е сут. По оси абсцисс – значения рамановского сдвига (относительные сантиметры); по оси ординат – значения интенсивности флуоресценции (относительные единицы флуоресценции). А – локальный максимум флуоресценции обозначен желтой вертикальной линией и соответствует флуоресценции гидроксильных и метильных радикалов. Б – локальные максимумы флуоресценции обозначены вертикальными линиями и соответствуют флуоресценции флавинадениндинуклеотида (желтый цвет) и гемоглобина (зеленый цвет).

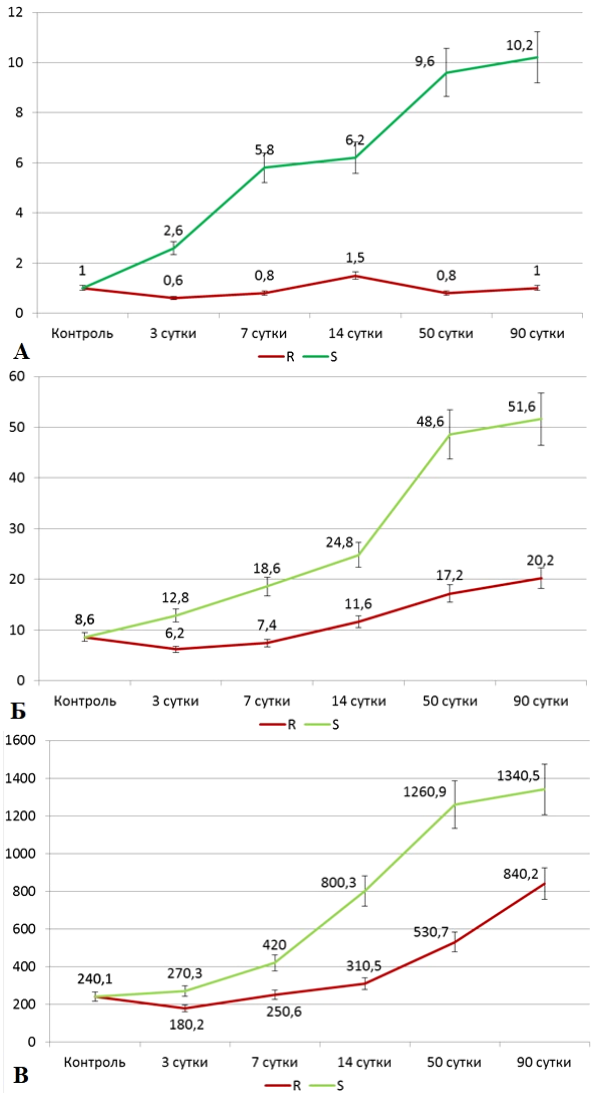

Рис. 3. Оценка иммуногистохимической реакции с антителами к CD117 (А), VEGFR1 (Б), VEGFR 2 (В). R – радиоиндуцированное воздействие, S – ингаляция препарата легочного сурфактанта после завершения облучения.

легочной ткани позволило выявить некоторое снижение показателей инициальной флуоресценции и значений ее локальных максимумов, обусловленных уменьшением концентрации в ткани легкого супероксиданионрадикалов, гидроксильных и метильных радикалов.

В позднюю стадию отметили прогрессирование фиброза дыхательной паренхимы и стенок капилляров, наличие участков редукции капиллярной сети с формированием «сотового» легкого или без такового. Фракционный состав фосфолипидов сурфактанта соответствовал показателям контрольной группы, за исключением фосфатидилэтаноламина, фосфатидилглицерина и кардиолипина, содержание которых было сниженным в течение всего эксперимента и не нормализовалось. В участках склероза наблюдали значительное увеличение ЦЭК, несущих маркеры рецепторов сосудисто-эндотелиального фактора роста VEGFR 1, VEGFR 2, указывающих на интенсификацию ангиогенеза (рис. 3). На этот же феномен указывает и повышение зон экспрессии маркера ПЭК – CD34. При рамановской спектроскопии выявлены качественно новые особенности спектров. Их форма имела вид параболы с несколькими выраженными локальными максимумами и зоной пониженной флуоресценции между ними. Первый локальный максимум был обусловлен повышенным содержанием флавинадениндинуклеотида, второй – увеличенной концентрацией гемоглобина (рис. 4Б).

Препарат сурфактант-БЛ (СТ-БЛ), введенный интратрахеально, через сутки после облучения был идентифицирован в просвете терминальных бронхиол и альвеол (рис. 7). Начиная уже с третьих суток эксперимента, т.е. после троекратных ингаляций препарата, влияние СТ-БЛ на легочную ткань проявилось в виде изменений раман-флуоресцентного спектра (рис. 8А). При сохранении параболической формы кривой показатели инициальной, суммарной и остаточной флуоресценции были существенно ниже данных, зарегистрированных в эти сроки в группе нелеченных животных. Значения локального максимума флуоресценции также имели различия как по

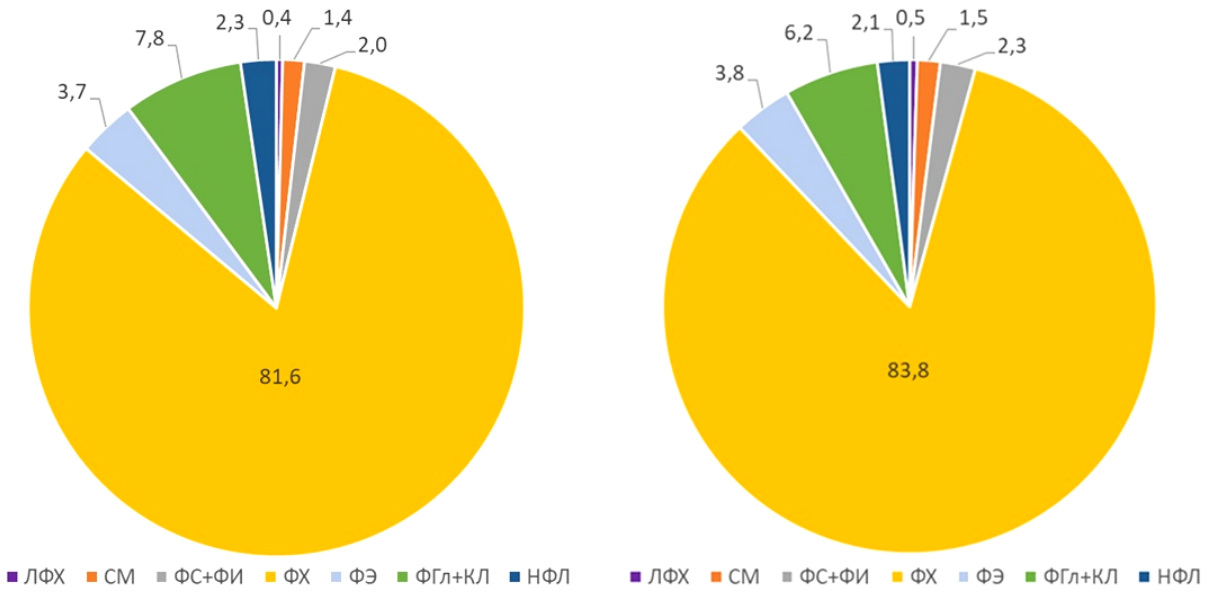

Рис. 5. Состав фракций фосфолипидов сурфактанта легкого крыс при лучевом альвеолите. А – 14-е сут, Б – 50-е сут. Обозначения: ЛФХ – лизофосфатидилхолин, СМ – сфингомиелин, ФС – фосфатидилсерин, ФИ – фосфатидилинозитид, ФХ – фосфатидилхолин, ФЭ – фосфатидилэтаноламин, ФГл – фосфатидилглицерин, КЛ – кардиолипин, НФЛ – неидентифицированные фосфолипиды.

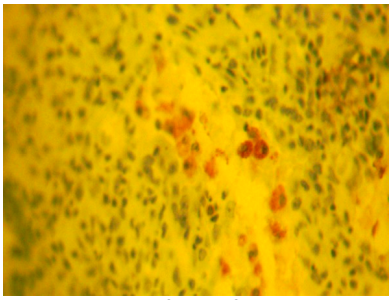

Рис. 6. Радиоиндуцированное повреждение легких, 50-е сут. Иммуногистохимическое исследование с антителами к эндотелиальной синтазе азота. Цитоплазматическая экспрессия (+) эндотелиальной синтазы азота (e-NOS) в клеточном инфильтрате. Ув. 400.

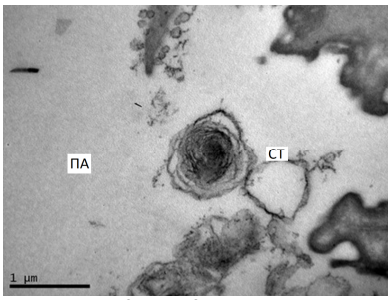

Рис. 7. Радиоиндуцированое повреждение легких на фоне применения препарата «Сурфактант-БЛ», 1-е сут. Везикулы сурфактанта (СТ), окруженные многослойными осмиофильными мембранами, в просвете альвеолы (ПА). Трансмиссионная электронная микроскопия. Ув. 24000.

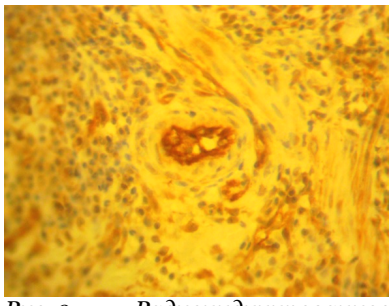

Рис. 9. Радиоиндуцированное повреждение легких на фоне применения препарата легочного сурфактанта, 50-е сут. Иммуногистохимическое исследование с антителами к эндотелиальной синтазе азота. Выраженная экспрессия e-NOS (+++) в эндотелии, клетках инфильтрата и участках склероза. Ув. 200.

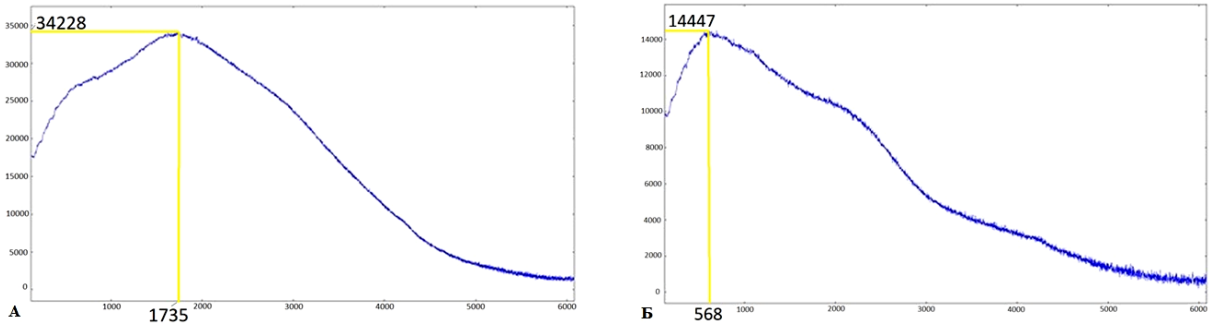

Рис. 8. Радиоиндуцированное повреждение легких на фоне применения препарат «Сурфактант-БЛ». Раман-флуоресцентный спектр легочной ткани. А – 3-е сут, Б – 7-е сут. По оси абсцисс – значения рамановского сдвига (относительные сантиметры); по оси ординат – значения интенсивности флуоресценции (относительные единицы флуоресценции). А – локальный максимум флуоресценции обозначен желтой вертикальной линией и соответствует флуоресценции гидроксильных и метильных радикалов. Б – локальный максимум флуоресценции обозначен желтой вертикальной линией и соответствует максимуму контрольной группы.

интенсивности флуоресценции, так и по частоте рамановского сдвига. Несмотря на то, что локальный максимум флуоресценции попрежнему был обусловлен наличием гидроксильных, метильных и супероксиданионрадикалов, снижение показателей флуоресценции свидетельствовало об уменьшении концентрации активных форм кислорода в легочной ткани (рис. 8Б). При ИГХ реакции на фоне применения препарата СТ-БЛ в начальную стадию показатели экспрессии e-Nos, CD117, VEGFR1 и VEGFR2 не только не уменьшились, но были несколько выше значений контрольной группы, и в дальнейшем эта тенденция сохранялась (рис. 3, 9).

Результат применения СТ-БЛ на светооптическом и электронномикроскопическом уровнях стал заметен лишь спустя 14 сут после лучевого воздействия в виде ослабления распространенности повреждения, что привело к достоверному ($p<0.001$) увеличению объема функционирующей ткани легкого по сравнению с показателями нелеченных животных. Этот временной период, названный нами, как было отмечено выше, критическим, сохранил свое своеобразие и на фоне применения в эксперименте препарата «Сурфактант-БЛ». К числу его особенностей следует отнести минимизацию проявлений оксидативного стресса, что было отмечено спектроскопически, и неуклонное повышение экскреции маркеров эндотелиальной функции, подтвержденное иммуногистохимически. Данную тенденцию отметили и в промежуточную, и в позднюю стадии эксперимента.

Результаты проведенного исследования, подтверждая в целом основные звенья морфогенеза лучевой патологии легких, дают основания предполагать существенное влияние на него как оксидативного стресса, проявляющегося повышенным содержанием свободных радикалов, продуктов перекисного окисления липидов, так и эндотелиальной дисфункции, подтвержденных при помощи прецизионных иммуногистохимических методов и электронномикроскопически. Для оценки ОС в данной работе мы впервые использовали комбинированный метод рамановской спектроскопии, сочетающий в себе по существу две хотя и родственных, но отличающихся по физической сути технологии: флуоресценции и спектроскопии комбинационного рассеяния, что позволяет расширить его диагностические возможности [1, 9–11].

В результате проведенного исследования было установлено, что действие ОС обнаруживается уже в первые сутки, достигает своего пика к третьим стукам и прекращается в промежуточную стадию эксперимента. Локальные максимумы флуоресценции в эти сроки обусловлены повышенным содержанием в тканях гидроксильных радикалов •OH, супероксиданионрадикалов O_2^- и некоторого количества метильных радикалов $\bullet CH_3$. Это обстоятельство объясняет часто имеющий место при РИПЛ дефицит оксида азота, ключевого показателя эндотелиальной функции, поскольку значительная часть эндотелиальной NO-синтазы, используемой для синтеза оксида азота из аргинина, расходуется на образование супероксидного радикала. Кроме того, супероксиданион радикал способен и самостоятельно снижать уровень оксида азота, превращая его в пероксинитрит (ONOOH). Эти моменты, как представляется, являются ключевыми для инициации ЭД при РИПЛ, а супероксидный радикал является фактором, опосредующим и регулирующим степень и выраженность развития ЭД. В дальнейшем именно ЭД является модератором реализации как инициальных проявлений лучевого повреждения, так и последовательного развития в динамике интерстициального воспаления и фиброза. В развитии очагового и диффузного воспалительного процесса обязательной составляющей является формирование альвеолярно-капиллярного (сосудисто-паренхиматозного) блока.

Таким образом, «Сурфактант-БЛ», будучи нативным природным многокомпонентным препаратом легочного сурфактанта, выполняет in situ множественные функции, в том числе обеспечивает врожденный и приобретенный локальный иммунитет легочной ткани [4]. СТ способен влиять на многие триггерные точки лучевой патологии легких. Фосфолипиды легочного сурфактанта корригируют ЭД, будучи эндотелиопротекторами. Раннее введение «Сурфактант-БЛ» может играть роль в доставке антиоксидантов, функцию которых выполняют ненасыщенные жирные кислоты фосфолипидов, способные «перехватывать» свободные радикалы, и, соответственно, нивелировать оксидативный стресс. Неоднократное введение «Сурфактант-БЛ» преследует цель его использования как в качестве заместительной терапии, так и в виде субстрата для синтеза «собственного сурфактанта» de novo – наиболее полноценного, содержащего не только полный набор фосфолипидов легочного сурфактанта, но и все четыре группы сурфактант-ассоциированных белков ЛС [4].

В настоящее время препарат сурфактант-БЛ разрешен для медицинского применения и используется для лечения респираторного дистресс-синдрома, некоторых форм туберкулеза. Полученные экспериментальные данные могут быть использованы в установленном порядке для принятия решения о применении препарата для лечения легочной и коморбидной респираторно-кардиальной патологии [2, 3].

Заключение

Введенный интратрахеально трехкратно препарат легочного сурфактанта реализует

антиоксидантное, иммуномодулирующее и заместительное действие, ослабляя альтеративный эффект окислительного стресса и его инициирующее влияние на развитие эндотелиальной дисфункции. Нативный сурфактант, оказывая выраженное воздействие на все компоненты легочной ткани, включая альвеолоциты первого и второго типов и эндотелиоциты капилляров легкого, приводит к коррекции эндотелиальной дисфункции.

Конфликт интересов

Авторы заявляют об отсутствии конфликта интересов.

Список литературы / References

1. *Александров Н.С., Авраамова С.Т., Кириллов Ю.А., Бабичева Т.О., Кукушкин В.И., Артемьев Д.Н.* Использование метода раман-флуоресцентной спектроскопии для диагностики светлоклеточного почечно-клеточного рака. Клиническая и экспериментальная морфология. 2017;4(24):59–65 [Aleksandrov NS, Avraamova ST, Kirillov UA, Babicheva TO, Kukushkin VI, Artemyev DN. Application of raman-fluorescence spectroscopy for diagnostics of clear cell renal cell carcinoma. Clin. exp. morphology. 2017;4(24):59–65] (in Russian).
2. *Ахминеева А.Х.* Эндотелиальная дисфункция и оксидативный стресс в развитии респираторно-кардиальной коморбидности: автореф. дис. … докт. мед. наук. Астрахань; 2015. 48 [Akhmineyeva AKH. Endotelial'naya disfunktsiya i oksidativnyy stress v razvitii respiratorno-kardial'noy komorbidnosti: avtoref. dis. … dokt. med. nauk. Astrakhan; 2015. 48] (in Russian).
3. *Неклюдова Г.В.* Роль эндотелиальной дисфункции и ремоделирования сосудов легких в формировании легочной гипертензии у больных хронической обструктивной болезнью легких и идиопатическим легочным фиброзом: автореф. дис. … докт. мед. наук. М.; 2010. 47 [Neklyudova GV. Rol' endotelial'noy disfunktsii i remodelirovaniya sosudov legkikh v formirovanii legochnoy gipertenzii u bol'nykh khronicheskoy obstruktivnoy bolezn'yu legkikh i idiopaticheskim legochnym fibrozom: avtoref. dis. … dokt. med. nauk. Moscow; 2010. 47] (in Russian).
4. *Розенберг О.А.* Препараты легочного сурфактанта и сурфактанттерапия ОРДС в условиях хирургической реанимации (обзор литературы). Креативная хирургия и онкология. 2019;9(1):50–65 [Rosenberg OA. Pulmonary Surfactant Preparations and Surfactant Therapy for ARDS in Surgical Intensive Care (a Literature Review). Creative surgery and oncology. 2019;9(1):50–65] (In Russian). doi: 10.24060/2076-3093-2019-9-1-50-65
5. *Abadi SHMH, Shirazi A, Alizadeh AM, Changizi V, Najafi M, Khalighfard S, et al.* The Effect of Melatonin on Superoxide Dismutase and Glutathione Peroxidase Activity, and Malondialdehyde Levels in the Targeted and the Non-targeted Lung and Heart Tissues after Irradiation in Xenograft Mice Colon Cancer. Curr Mol Pharmacol. 2018;11(4):326–35. doi: 10.2174/1874467211666180830150154
6. *Carter CL, Jones JW, Farese AM, MacVittie TJ, Kane MA.* Lipidomic dysregulation within the lung parenchyma following whole-thorax lung irradiation: Markers of injury, inflammation and fibrosis detected by MALDI-MSI. Sci Rep. 2017 Sep 4;7(1):10343. doi: 10.1038/s41598-017-10396-w
7. *Hawkins PG, Sun Y, Dess RT, Jackson WC, Sun G, Bi N, Tewari M, et al.* Circulating microRNAs as biomarkers of radiation-induced cardiac toxicity in non-small-cell lung cancer. J. Cancer. J Cancer Res Clin Oncol. 2019 Jun;145(6):1635–43. doi: 10.1007/s00432-019-02903-5
8. *Judge JL, Lacy SH, Ku WY, Owens KM, Hernady E, Thatcher TH, et al.* The Lactate Dehydrogenase Inhibitor Gossypol Inhibits Radiation-Induced Pulmonary Fibrosis. Radiat Res. 2017 Jul;188(1):35–43. doi: 10.1667/RR14620
9. *Panikkanvalappil SR, James M, Hira SM, Mobley J, Jilling T, Ambalavanan N, et al.* Hyperoxia Induces Intracellular Acidification in Neonatal Mouse Lung Fibroblasts: Real-Time Investigation Using Plasmonically Enhanced Raman Spectroscopy. J Am Chem Soc. 2016 Mar 23;138(11):3779–88. doi: 10.1021/jacs.5b13177
10. *Pence I, Mahadevan-Jansen A.* Clinical instrumentation and applications of Raman spectroscopy. Chem Soc Rev. 2016 Apr 7;45(7):1958–79. doi: 10.1039/c5cs00581g
11. *Qian K, Wang Y, Hua L, Chen A, Zhang Y.* New method of lung cancer detection by saliva test using surface-enhanced Raman Spectroscopy. Thorac Cancer. 2018 Nov;9(11):1556–61. doi: 10.1111/1759-7714.12837
12. *Smith TA, Kirkpatrick DR, Smith S, Smith TK, Pearson T, Kailasam A, et al.* Radioprotective agents to prevent cellular damage due to ionizing radiation. J Transl Med. 2017 Nov 9;15(1):232. doi: 10.1186/s12967-017-1338-x
13. *Vaskovsky VE, Kostetsky VY, Vasendin IM.* A universal reagent for phospholipid analysis. J Chromatography. 1975;114(1):129–41.
14. *Yin Z, Yang G, Deng S, Wang Q.* Oxidative stress levels and dynamic changes in mitochondrial gene expression in a radiation-induced lung injury model. J Radiat Res. 2019 Mar 1;60(2):204–14. doi: 10.1093/jrr/rry105

Поступила в редакцию 20.12.2019	Received 20.12.2019
Принята в печать 2.03.2020	Accepted 2.03.2020

Для цитирования: Кириллов Ю.А., Чернов И.А., Малышева Е.М., Тимофеев С.Е., Кукушкин В.И., Жарков Н.В., Розенберг О.А. Оксидативный стресс и эндотелиальная дисфункция в развитии экспериментального радиоиндуцированного повреждения легких и их коррекция препаратом легочного сурфактанта. Журнал анатомии и гистопатологии. 2020; 9(1): 35–42. doi: 10.18499/2225-7357-2020-9-1-35-42

For citation: Kirillov Yu.A., Chernov I.A., Malysheva E.M., Timofeev S.E., Kukushkin V.I., Zharkov N.V., Rozenberg O.A. Oxidative stress and endothelial dysfunction in the development of simulated radio-induced lung damage and their correction with pulmonary surfactant. Journal of Anatomy and Histopathology. 2020; 9(1): 35–42. doi: 10.18499/2225-7357-2020-9-1-35-42